

UNIVERSIDADE DE LISBOA
FACULDADE DE MEDICINA DENTÁRIA



FRACTURAS MANDIBULARES NA EXTRACÇÃO DE
TERCEIROS MOLARES

Ana Rita Mendes Moio

MESTRADO INTEGRADO

2011

UNIVERSIDADE DE LISBOA
FACULDADE DE MEDICINA DENTÁRIA



FRACTURAS MANDIBULARES NA EXTRACÇÃO DE
TERCEIROS MOLARES

Ana Rita Mendes Moio

Dissertação orientada por

Dr. André Tsou Chen

MESTRADO INTEGRADO

2011

Agradecimentos

Este espaço é dedicado a todos aqueles que contribuíram para que este trabalho fosse possível.

Assim, gostaria, desde logo, de agradecer ao Dr. André Chen pela iniciativa e pelo empenho em tornar este projecto uma realidade, assim como pelo exemplar modo como soube orientar o meu trabalho.

O meu obrigado aos meus Pais, pela paciência e carinho, e ao meu Irmão pelo apoio e amizade sempre presente, mesmo estando longe.

A todos os Colegas e Amigos que fiz na FMDUL, e que sempre recordarei.

Aos meus grandes Amigos.

Resumo

A extração de terceiros molares é uma das cirurgias mais frequentemente realizadas nas consultas de cirurgia oral. Fracturas mandibulares associadas a este procedimento são complicações que raramente ocorrem. No entanto, há determinados factores que podem aumentar a predisposição para o seu desenvolvimento. Neste sentido, o presente trabalho destina-se à realização de uma revisão bibliográfica com o intuito de determinar estes possíveis factores e qual a melhor abordagem perante tal complicação operatória. As fracturas mandibulares associadas à exodontia de terceiros molares podem ser intra ou pós-operatórias e geralmente ocorrem em pacientes acima dos 25 anos de idade, do sexo masculino, totalmente dentados ou pouco cooperantes. Estas características, associadas a fragilidade óssea mandibular pré-existente ou pós-cirúrgica, aumentam o risco. O enfraquecimento mandibular pode ser devido a atrofia fisiológica, condições sistémicas ou locais patológicas, como a osteoporose ou a presença de quistos ou tumores. Um dente muito impactado ou com morfologia que requer grande remoção óssea também aumenta a predisposição para fractura. Estas características devem ser avaliadas, através de um bom exame clínico e radiológico e um cuidadoso planeamento cirúrgico deve ser elaborado, incluindo esclarecimento e informação ao paciente. A utilização imprópria dos instrumentos ou a aplicação de força excessiva no osso devem ser evitados. Como diagnóstico da fractura mandibular, o exame radiográfico é essencial, no entanto, a linha de fractura nem sempre é visível na primeira suspeita. Por outro lado, um som tipo estalido reportado pelo paciente, geralmente duas semanas após a cirurgia, é um indicador fundamental. O médico dentista, após exame clínico e radiológico apropriado, deve reduzir e estabilizar a fractura. Se necessário o paciente deve ser encaminhado para um cirurgião maxilo-facial.

Palavras-chave: fracturas mandibulares, extração de terceiros molares, fractura mandibular iatrogénica, tratamento de fracturas mandibulares, complicações após remoção dos terceiros molares.

Abstract

The extraction of third molars is one of the most frequent procedures in oral surgery. Mandibular fractures associated with this surgery are complications that rarely occur. However, there are certain factors that may increase the predisposition to their development. This work is intended to conduct a literature review in order to determine these possible factors and how to approach this complication before surgery. The fractures associated with mandibular third molar extraction can be intra or postoperative and usually occur in patients over 25 years old, male, fully dentate or uncooperative. These characteristics, associated with pre-existent or post-surgical mandibular bone fragility, increase the risk. The reduction of bone strength may be caused by physiological atrophy, systemic conditions or pathologic processes, such as osteoporosis or the presence of cysts or tumours. A very impacted tooth or with a morphology that requires excessive bone removal also increases the predisposition to fracture. These factors should be evaluated by a thorough clinical and radiological examination, and a careful surgical plan shall be developed, including clarifying and informing the patient. The improper use of instruments or the application of excessive force on the bone shall be avoided. As a diagnosis of mandibular fracture, the radiographic examination is essential; however, the fracture line is not always visible at first. On the other hand, a cracking noise reported by the patient, usually two weeks after surgery, is a fundamental indicator. The dentist shall reduce and stabilize the fracture after proper clinical and radiological examinations. If necessary, the patient should be transferred to a maxillofacial surgeon.

Key-words: mandibular fractures, third molar extraction, iatrogenic mandibular fracture, mandibular fractures treatment, complications after third molar removal.

Índice

Agradecimentos	i
Resumo	ii
Abstract.....	iii
Índice	iv
Introdução.....	1
1. Fracturas mandibulares	4
1.1. Taxas de incidência	5
1.2. Fracturas imediatas vs. Fracturas tardias.....	6
2. Factores predisponentes ou de risco	6
2.1. Idade	7
2.2. Género	8
2.3. Quantidade de dentes remanescentes	8
2.4. Grau de empactação	9
2.5. Angulação.....	10
2.6. Comprimento das raízes e sua relação com o canal dentário inferior	11
2.7. Volume relativo da mandíbula ocupado pelo dente (%)	11
2.8. Lesões pré-cirúrgicas.....	12
2.9. Experiência do profissional	13
2.10. Técnica utilizada.....	14
2.11. Tempo decorrido após a cirurgia.....	14
2.12. Parafunções	15
2.13. Lado esquerdo ou direito da mandíbula	16
2.14. Actividade física.....	16
2.15. Doenças sistémicas e medicação	16
3. Diagnóstico	18
4. Tratamento	21
5. Medidas preventivas	24
Conclusão	26
Bibliografia.....	28
Anexo 1 - Sistema de Pell & Gregory:	I
Anexo 2 - Classificação de Winter:.....	II

Introdução

A fractura mandibular associada a exodontias é uma complicação rara. Por outro lado, a remoção dos terceiros molares é um dos procedimentos mais comumente realizado na prática cirúrgica de Medicina Dentária. É um processo que requer um planeamento cuidado e o médico dentista deve apresentar-se apto para realizar tal cirurgia. Bodner *et al.*, em 2010, analisaram vários estudos que reportavam casos de fractura da mandíbula relacionada com a extracção dentária e, de acordo com estes autores, a extracção de terceiros molares inferiores é a que está mais associada a este tipo de fractura.

Embora a empactação de terceiros molares possa ser assintomática, a probabilidade de estes causarem problemas é muito alta. As complicações pré-operatórias podem ser dor, desenvolvimento de doença periodontal ou reabsorção radicular no segundo molar ou sintomas de disfunção da ATM. É de referir que as principais são a formação de abscesso, fractura espontânea da mandíbula e quistos ou tumores odontogénicos, sendo a complicação pré-operatória mais frequente a pericoronarite (Chiapasco *et al.*, 1993).

A necessidade de extracção dos terceiros molares é vista de forma diferente por parte de cada profissional (Knutsson, 1992; Hazelkorn e Macek, 1994; Adeyemo, 2006). De acordo com Adeyemo, a decisão sobre a extracção não deve ser generalizada, mas individualizada, e limitada aos dentes com indicações médicas, cirúrgicas e patológicas bem definidas (Adeyemo, 2006).

Algumas indicações foram estabelecidas numa conferência, pela “*National Institutes of Health*”, em 1980, nos Estados Unidos da América, e nestas incluem-se os terceiros molares inclusos associados a pericoronarite recorrente, lesão quística ou de cárie não restaurável ou que causem problemas periodontais no segundo molar. No entanto, hoje em dia estas indicações ainda são questionadas (Hazelkorn e Macek, 1994; Glosser e Campbell, 1999).

Actualmente, de acordo com Chrcanovic *et al.*, a remoção profiláctica dos terceiros molares é justificada com base na hipótese de que os sisos não apresentam qualquer função na cavidade oral, na diminuição do risco de desenvolver patologias (quistos e tumores) associadas ao dente (Glosser e Campbell, 1999; Güven, 2000; Baykul *et al.*, 2005), na redução do risco de fractura traumática do ângulo da mandíbula devido à presença do dente incluso (Ugboko *et al.*, 2000; Hanson *et al.*, 2004; Iida *et*

al., 2005; Inaoka *et al.*, 2009), e no facto da dificuldade da cirurgia aumentar com a idade do paciente (Baykul *et al.*, 2005).

Em casos de grande empactação nem sempre é recomendada a remoção do dente, excepto em casos de patologia ou infecção, sendo suficiente um controlo radiográfico (Kwon *et al.*, 2006). A maioria dos problemas patológicos sintomáticos que resultam de terceiros molares inclusos ocorre devido a dentes parcialmente erupcionados e, menos comumente, a empactações ósseas completas (Werkmeister *et al.*, 2005).

Contar *et al.*, em 2010, concluíram que o risco de complicações na cirurgia de terceiros molares está sempre presente, aumentando proporcionalmente com a dificuldade desta e, por sua vez, a dificuldade da cirurgia aumenta proporcionalmente com a idade do paciente (Baykul *et al.*, 2005). Numerosos estudos foram recentemente realizados no sentido de identificar possíveis factores de risco para as complicações intra e pós-operatórias, nas quais se incluem as fracturas mandibulares. As complicações intra-operatórias são aquelas que ocorrem durante o acto cirúrgico propriamente dito, e as pós-operatórias, são as que surgem após este (Brauer, 2009).

A prevalência de complicações relacionadas com a remoção dos terceiros molares situa-se entre os 2,6% e os 30,9%. Estas variam desde edema e dor até situações de lesão do nervo, fracturas mandibulares ou mesmo casos de infecção que podem colocar a vida do paciente em risco (Brauer, 2009). As complicações mais comuns associadas à extracção de terceiros molares são a alveolite seca, infecção, lesão do nervo, hemorragia e dor (Iizuka *et al.*, 1997; Woldenberg *et al.*, 2007). As complicações raras ou pouco comuns são definidas por Brauer como aquelas que apresentam uma taxa de incidência inferior a 1% e destas fazem parte as fracturas mandibulares (Brauer, 2009). De acordo com Woldenberg *et al.*, as complicações menos comuns são o trismus severo, lesão iatrogénica do segundo molar adjacente e a fractura mandibular iatrogénica.

Citando Bruce *et al.*, Al-Belasy e colaboradores referem que na remoção convencional de terceiros molares, 2 a 4% das cirurgias resulta em fractura óssea iatrogénica, no entanto são fracturas do processo alveolar ou da parede lingual. Por outro lado, na remoção cirúrgica de terceiros molares empactados geralmente é necessária grande remoção óssea para se ter acesso ao dente (Kwon *et al.*, 2006). Nestes casos a remoção óssea pode enfraquecer a mandíbula predispondo-a a fractura (Iizuka *et al.*, 1997).

Um dente impactado é aquele que não consegue erupcionar dentro do tempo esperado, até à sua posição normal na mandíbula. A impactação ocorre porque é dificultada pelos dentes adjacentes, por um denso revestimento ósseo ou por excesso de tecido mole. O termo dente incluso é mais abrangente, pois inclui tanto os dentes impactados como os dentes em erupção (Peterson *et al.*, 2000).

Embora as taxas de incidência reportadas sejam baixas, as fracturas mandibulares são consideradas como complicações major, ou seja, que necessitam de um tratamento posterior e podem desenvolver consequências irreversíveis (Krimmel e Reinert, 2000; Brauer, 2009). Por esta razão, o médico dentista deve estar preparado para resolver este tipo de lesão e o paciente deve ser devidamente informado sobre esta possibilidade. De acordo com Perry e Goldberg, a prática de cirurgia oral contemporânea e maxilo-facial inclui a obtenção de um consentimento informado. Os pacientes devem receber, em termos compreensíveis, uma informação completa a respeito do diagnóstico, tratamento e prognóstico da sua condição patológica, por parte do profissional de saúde. O paciente deve reconhecer as implicações em caso de recusa ao tratamento e também deve ter conhecimento dos custos e existência de tratamentos alternativos (Palomer L., 2009). Os riscos/complicações pré e pós operatórios, mesmo os relativamente incomuns, devem estar incluídos na discussão risco/benefício e nas instruções dadas ao paciente. É necessário afirmar que o consentimento deve ser livre, esclarecido, renovável e revogável (Maluf *et al.*, 2007).

Sendo esta uma cirurgia comum, é importante compreender a natureza das complicações e conhecer os vários factores, que associados à extracção de terceiros molares, contribuem para o desenvolvimento de fracturas mandibulares. O uso de força imprópria, uma impactação dentária muito acentuada, casos de osteoporose ou outras desordens metabólicas, ou lesões, como quistos e tumores, aumentam a probabilidade da ocorrência de fractura mandibular. A presença de um dente impactado numa mandíbula muito atrofica ou uma infecção que envolve os tecidos periodontais, nomeadamente o osso, também aumentam esta predisposição.

Poucos são os relatos de casos de ocorrência de fracturas mandibulares associados à remoção de terceiros molares, no entanto, apesar da baixa taxa de incidência, não se deve descartar a possibilidade de surgir uma complicação como esta.

Quando ocorre uma fractura, o médico dentista tem que estar preparado, saber reconhecer a lesão, com recurso a meios de diagnóstico apropriados, bem como adoptar as medidas mais adequadas para solução do problema.

1. Fracturas mandibulares

Apesar de ser considerado o osso mais forte e rígido da face, a mandíbula é o osso facial mais comumente fracturado (36-70%) e parece ser devido à sua localização exposta e proeminente. Estas fracturas traumáticas afectam principalmente pessoas do sexo masculino, entre os 16 e os 30 anos de idade (Hanson *et al.*, 2004). As fracturas mandibulares podem classificar-se quanto à localização anatómica, quanto à condição dos fragmentos ósseos (galho verde, simples, cominutiva e composta) e podem ser favoráveis ou desfavoráveis, consoante a angulação da fractura e a força de tracção muscular proximal ou distalmente à fractura (Peterson *et al.*, 2000). A maior percentagem de fracturas quanto à localização encontra-se ao nível do ângulo, côndilo e região sinfisária, sendo que estas zonas podem ser consideradas mecanicamente como pontos fracos (Mitsukawa *et al.*, 2004).

De acordo com Ferre e colaboradores, citados por Libersa *et al.*, as fracturas no ângulo da mandíbula são frequentes devido a várias razões, nomeadamente, o facto de esta ser uma área de baixa resistência, com uma anatomia óssea específica (bordo superior fino e osso basilar estreito), a sua localização que corresponde à região entre o ramo e o corpo da mandíbula, e nalguns casos a presença de terceiros molares inclusos (Krimmel e Reinert, 2000; Libersa *et al.*, 2002; Inaoka *et al.*, 2009).

De acordo com Rudderman e colaboradores, citados por Chrcanovic *et al.*, existem alguns factores que influenciam a localização das fracturas mandibulares, incluindo a direcção, local e severidade da força e impacto, bem como características intrínsecas do osso. Krimmel e Reinert referem que as fracturas mandibulares ocorrem quando a resistência do osso e as forças exercidas neste não são compatíveis. Estes autores defendem que a diminuição da resistência óssea pode ser causada por atrofia fisiológica, osteoporose, processos patológicos (i.e., lesões quísticas, lesões malignas, processos inflamatórios) ou pode ser secundária a uma intervenção cirúrgica (De Silva, 1984). O stress exercido na mandíbula pode ser devido a forças traumáticas ou forças excessivas, exercidas durante a extracção dentária (Krimmel e Reinert, 2000).

Apesar da elevada percentagem de fracturas traumáticas da mandíbula, as fracturas mandibulares como complicação associada à extracção de terceiros molares apresentam taxas de incidência baixas (Krimmel e Reinert, 2000).

Iizuka *et al.*, referem que a fractura mandibular não ocorre apenas devido à força realizada durante a cirurgia, mas também devido ao enfraquecimento da região do ângulo da mandíbula pré-existente ou que surgiu após remoção do dente. O tipo de

fractura decorrido após as extracções, no estudo de Iizuka *et al.*, confirma também a existência de um enfraquecimento mecânico na região pré-angular da mandíbula. Isto porque todas as fracturas decorridas nesta análise eram fracturas pré-angulares. Também no estudo de Wagner *et al.* de 2005, foram detectadas fracturas pré-angulares em 15 dos 17 casos, o que significa a criação de uma linha de fractura paralela ao longo eixo do dente, localizando-se anteriormente ao ângulo da mandíbula. Nos restantes dois casos foram detectadas fracturas angulares, com uma linha de fractura paralela à bissetriz do ângulo mandibular. De acordo com estes autores, as fracturas na zona pré angular têm sido descritas como as típicas da fractura mandibular patológica associada a extracção de terceiros molares.

1.1. Taxas de incidência

As fracturas da mandíbula após remoção de terceiros molares inclusos são consideradas complicações raras, com percentagens entre os 0,0046% e os 0,0075% (Woldenberg *et al.*, 2007).

Libersa *et al.*, em 2002, no seu estudo, que abordava 27 casos de fractura mandibular, 17 intraoperatórias e 10 pós-operatórias, obtiveram 0,0049% de taxa de incidência. Outros autores, Perry e Goldberg, em 2000, basearam-se em questionários efectuados a 84 cirurgiões orais e maxilo-faciais, obtendo uma incidência de fracturas mandibulares tardias de 0,0046%, ou seja, 28 fracturas num total de 611 000 molares impactados removidos.

No estudo de Wagner *et al.*, de 2005, 14 das 17 fracturas analisadas ocorreram pós-operatoriamente. Em 2010, na análise de vários estudos abordando um total de 189 casos, Bodner e colaboradores reportaram 22% de casos de fracturas mandibulares iatrogénicas intra-operatórias e 78% pós-operatórias. Neste sentido, as fracturas tardias parecem ser as mais frequentes.

Dunstan e Sugar, citados por Woldenberg *et al.*, referem que a verdadeira incidência de fracturas mandibulares pós-operatórias como resultado da extracção é difícil de estabelecer, pois existem casos reportados de fracturas traumáticas pós-operatórias que poderiam ter ocorrido numa mandíbula intacta, e assim a ocorrência destas duas situações ser apenas uma coincidência.

1.2. Fracturas imediatas vs. Fracturas tardias

As fracturas mandibulares podem ocorrer durante ou após o acto cirúrgico, sendo consideradas complicações intra-operatórias ou pós-operatorias, respectivamente.

As fracturas intra-operatórias (imediatas) podem ocorrer devido a vários factores, sendo muitas vezes associadas à utilização de força excessiva aplicada no osso ou uso impróprio de instrumentos (Iizuka *et al.*, 1997; Krimmel e Reinert, 2000; Libersa *et al.*, 2002; Woldenberg *et al.*, 2007; Brauer, 2009). O autor Harnisch, citado por Iizuka *et al.*, assume que a utilização descuidada da alavanca, durante a extracção, causa forças excessivas e inapropriadas no osso, podendo provocar uma fractura imediata. Este autor refere também que a fractura pós-operatória é pouco comum na ausência de infecção ou historial de trauma, no entanto, e baseando-se no seu estudo, defende que a fractura mandibular espontânea também pode ocorrer e, nestes casos, com mais frequência nas duas semanas após a cirurgia. Estes dados referem que a fractura mandibular não ocorre apenas devido à força realizada durante a cirurgia, mas também devido ao enfraquecimento ósseo que pode ter surgido após esta.

No estudo de Perry e Goldberg, de 2000, a fractura mandibular tardia é considerada como aquela que ocorre a qualquer altura a partir do momento em que o paciente abandona o consultório ou sala operatória, sendo consideradas como resultado indirecto da cirurgia. De acordo com Bodner *et al.*, cuja análise abordou vários estudos, as fracturas pós-operatórias ocorrem com mais frequência.

2. Factores predisponentes ou de risco

Como qualquer outro acto cirúrgico podem surgir complicações na extracção dos terceiros molares, ou complicações que advêm desta, algum tempo mais tarde. O tipo de complicação é bastante variável, estando relacionado com múltiplos factores. Neste sentido, para os médicos dentistas que realizam extracções de terceiros molares com frequência é importante compreender a causa destas complicações.

Em 2010, Bodner *et al.* analisaram diversos artigos e relacionaram dados relativos ao paciente e à sua condição dentária com o desenvolvimento de fracturas mandibulares. Constataram que antes da exodontia, alguns destes factores, por indicarem alto risco de desenvolvimento de fracturas mandibulares, devem ser cuidadosamente avaliados.

Chrcanovic *et al.* e Woldenberg *et al.*, enumeraram alguns factores de risco ou factores predisponentes que devem ser analisados. Nestes incluem-se: magnitude de

empactação, tipo de angulação, raízes longas, idade do paciente, idade e experiência do cirurgião, presença de quisto ou tumor relacionado com o dente empactado, doença sistémica ou medicação que possa afectar a resistência óssea, infecções pré-operatórias no local do dente a ser extraído, avaliação pré-operatória inadequada, volume relativo do dente na mandíbula, ponto temporal após a cirurgia, infecções pré-operatórias na região do terceiro molar extraído, sexo feminino ou masculino, presença de parafunções, pacientes praticantes de desporto e técnica cirúrgica.

Woldenberg *et al.* também enfatizam o facto de ser possível reduzir o risco desta complicação adoptando medidas preventivas, e Perry e Goldberg mencionam também a importância do cumprimento das instruções pós-operatórias, nomeadamente a manutenção de uma dieta mole após a cirurgia.

De acordo com os autores atrás mencionados, a ocorrência de fracturas mandibulares é multifactorial (Al-Belasy *et al.*, 2009; Woldenberg *et al.*, 2007; Iisuka *et al.*, 1997; Krimmel e Reinert, 2000), estando relacionada com um conjunto de possíveis factores de risco. Estes aparentam ter impacto na possibilidade de desenvolver este tipo de complicação.

2.1. Idade

A idade do paciente é um dado importante, uma vez que as fracturas mandibulares geralmente sucedem em pacientes mais velhos. O pico de incidência ocorre em indivíduos com mais de 25 anos, nomeadamente pacientes que rondam os 40 e os 50 anos de idade (Krimmel e Reinert, 2000; Perry e Goldberg, 2000; Libersa *et al.*, 2002; Wagner *et al.*, 2005). Esta relação pode justificar-se pelo facto deste tipo de fracturas ocorrer quando o osso não é forte o suficiente para resistir a determinadas forças que actuam sobre ele. O enfraquecimento da mandíbula como resultado da diminuição da elasticidade óssea, que ocorre ao longo da vida, pode ser a causa da elevada taxa de incidência de fracturas mandibulares em pacientes mais velhos (Iizuka *et al.*, 1997; Woldenberg *et al.*, 2007; Bodner *et al.*, 2010).

Krimmel e Reinert, com base na análise de 6 casos de fractura mandibular obtiveram uma média de idade de 45 anos. Justificaram este valor referindo que nesta idade se inicia uma desmineralização óssea secundária à osteoporose, enfraquecendo o sistema esquelético e, simultaneamente, intensificando o estreitamento do ligamento periodontal. Portanto, comparativamente com os pacientes mais jovens, os dentes

empactados necessitam de ser mais libertos do osso envolvente, necessitando maior ostectomia.

A anquilose de dentes empactados nestes pacientes também pode complicar a extracção e enfraquecer a mandíbula, devido à necessidade de efectuar maior remoção óssea. Deste modo, perante este tipo de situação, é extremamente recomendado efectuar odontosseção para facilitar a extracção do dente anquilosado e evitar futuras complicações (Krimmel e Reinert, 2000; Wagner *et al.*, 2005; Bodner *et al.*, 2010).

A elevada taxa de incidência de fracturas em indivíduos mais velhos, devido à diminuição da elasticidade óssea e presença de osteoporose, está de acordo com os estudos que referem percentagens elevadas de complicações intra e pós-operatórias na remoção de terceiros molares empactados em pacientes numa faixa etária mais avançada. Perante esta evidência, torna-se importante avaliar cada caso cuidadosamente, ou seja, ter em conta a idade avançada do indivíduo e ponderar sobre a necessidade de extracção ou não dos dentes empactados nestes pacientes (Iizuka *et al.*, 1997).

2.2. Género

O facto de o paciente ser do sexo masculino ou feminino também é um factor a ter em conta, pois aparenta ter especial importância nas fracturas mandibulares pós-operatórias (Libersa *et al.*, 2002). Os homens mostram níveis significativamente mais elevados de força mastigatória, quando comparados com as mulheres (Miyaura *et al.*, 1999). Ao mastigar, a força requerida para quebrar os alimentos antes de os deglutir pode causar forças de stress consideráveis nos ossos que estão enfraquecidos pela cirurgia e ainda não recuperaram ou calcificaram (Perry e Goldberg, 2000).

Deste modo, devido à maior força exercida no osso, os homens apresentam maior probabilidade de desenvolver fracturas mandibulares pós-operatórias (Libersa *et al.*, 2002; Brauer, 2009).

2.3. Quantidade de dentes remanescentes

De acordo com Bodner *et al.*, as percentagens mais elevadas de fracturas mandibulares ocorrem em pacientes parcialmente dentados ou totalmente dentados, em oposição aos desdentados, independentemente do sexo. Tal como acontece nos pacientes do sexo masculino, discutido anteriormente, indivíduos com uma dentição mais completa também vão exercer maiores forças mastigatórias. Deste modo, as forças exercidas na mandíbula durante a mastigação após remoção de dentes inclusos, causam

maior stress. Assim, pacientes com menos ausências dentárias apresentam maior risco de desenvolvimento de fracturas mandibulares posteriormente à extracção.

No estudo de Krimmel e Reinert, independentemente da idade, todos os pacientes que sofreram fracturas mandibulares apresentavam dentição completa. Este resultado parece estar relacionado com a aplicação de forças oclusais máximas posteriormente ao início da cicatrização e redução da dor e edema. Consequentemente, cinco dos seis pacientes reportaram ouvir um estalido enquanto mastigavam, dias após a cirurgia.

2.4. Grau de empactação

Bodner e colaboradores referem que dentes totalmente empactados em osso apresentam maior incidência de fracturas mandibulares, presumivelmente devido à quantidade de osso que é necessária remover durante o acto cirúrgico para a sua extracção, pois geralmente ocupam um maior volume de osso mandibular (Perry e Goldberg, 2000; Libersa *et al.*, 2002). No estudo de Libersa *et al.*, em 27 casos de fractura mandibular, 22 estavam completamente envolvidos por osso e 5 eram casos de empactação parcial.

No estudo de Perry e Goldberg, incluído na análise de Bodner *et al.*, a quantidade de fracturas mandibulares associadas a dentes totalmente empactados foi o dobro das fracturas em mandíbulas que continham dentes parcialmente empactados. O resultado após a extracção é a criação de uma estrutura óssea ou parede cortical fina e fraca, criando uma mandíbula mais frágil com possibilidades de sofrer fractura pós-operatória (Perry e Goldberg, 2000).

Na análise dos 6 casos de fractura mandibular, por Krimmel e Reinert, os dentes foram classificados de acordo com o sistema de Pell & Gregory (Anexo 1). Assim, apenas um molar se encontrava na classe I, os restantes cinco em classe II e nenhum dente foi categorizado com classe III. A empactação vertical era de classe B em dois casos e classe C nos restantes quatro casos. De acordo com estes resultados, os autores concluíram que a posição antero-posterior do terceiro molar parece não ter influência na predisposição para fractura mandibular. No entanto, quanto maior a empactação em termos verticais, maior a probabilidade da fractura ocorrer.

Iizuka *et al.*, em 1997 analisaram as radiografias panorâmicas de todos os pacientes envolvidos nas fracturas mandibulares ocorridas no estudo. Determinaram o

grau de empactação e a posição do terceiro molar de acordo com o sistema Pell & Gregory (Anexo 1), a angulação do dente e também o grau de dificuldade.

O grau de dificuldade era atribuído por pontos consoante as classes do sistema Pell & Gregory em que o dente se encontrava e também a sua angulação: um ponto para classificações A, I e mesioangulação, dois pontos para classes B, II e posição horizontal, três pontos para classes C, III e posição vertical e ainda quatro pontos para dentes distoangulados. Neste sentido a classificação máxima que poderia ser obtida era de 10 pontos, correspondendo a um grau de dificuldade máximo. Os resultados obtidos variaram de 5 a 9 pontos, não se verificando características predisponentes relevantes. No entanto, como esta classificação se baseou em três parâmetros, os autores justificam este resultado com base nas variações de angulação encontradas no estudo. Excluindo este dado, todos os casos, excepto um, se encontravam nas classes B/C e II/III. Neste sentido, a remoção de dentes definidos nas classes B/C e II/III é considerada difícil e com predisposição para fractura (Iizuka *et al.*, 1997).

2.5. Angulação

De acordo com Xavier *et al.* e com base na classificação de Winter (Anexo 2) a posição dos terceiros molares inferiores mais frequentemente observada é a vertical e a mesioangular (Vasconcellos *et al.*, 2002; Inaoka *et al.*, 2009; Santos e Quesada, 2009).

Os dentes inclusos distoangulados são considerados normalmente como os mais difíceis de extrair e que requerem maior remoção óssea. Também já foi descrito que uma posição distoangular está associada a uma posição mais lingual, sendo assim esta parede cortical encontra-se bastante fina. Neste sentido, ao realizar uma abordagem ao nível da parede cortical vestibular coloca uma maior predisposição para a ocorrência de fractura mandibular nestes casos de angulação, devido ao defeito ósseo criado (Iizuka *et al.*, 1997; Chrcanovic *et al.*, 2010).

Iizuka e colaboradores definiram quatro grupos de dentes consoante o ângulo formado entre o eixo vertical do dente e o plano oclusal. Para determinar a angulação dos terceiros molares foram efectuados quatro grupos: dentes verticais quando o ângulo se encontra entre 80° e 100°; mesioangular quando ângulo está entre 10° e 80°; distoangular quando o ângulo é maior que 100° e horizontal quando o ângulo se encontra entre 350° e 10°. Nos pacientes sem dentes mesialmente ao terceiro molar, foi desenhado um plano oclusal arbitrário para definir a angulação deste. No estudo depararam-se com cinco dentes mesioangulados, um horizontal, quatro distoangulados e

três verticais. Embora estes autores concordem com o que foi citado anteriormente, baseando-se na sua análise, não encontraram qualquer associação entre o tipo de angulação e a predisposição para fractura mandibular.

2.6. Comprimento das raízes e sua relação com o canal dentário inferior

O mecanismo pelo qual os terceiros molares com raízes longas foram relacionados com o aumento de risco de ocorrência de fracturas angulares deve-se ao espaço ósseo que este ocupa na mandíbula. Hanson *et al.*, suportando esta hipótese, referem que as fracturas mandibulares podem ocorrer após remoção do terceiro molar com raízes muito compridas, pois o ângulo mandibular torna-se uma região enfraquecida.

Nos casos de fractura analisados por Iizuka *et al.* as raízes dos dentes estavam sobrepostas ao canal dentário inferior em 10 casos, ou seja, 77% dos casos. Nos três casos restantes, as raízes estavam adjacentes ao canal. Em nenhuma situação foi verificado radiograficamente um afastamento das raízes em relação ao canal. Estes autores concluíram que raízes sobrepostas ou adjacentes ao canal dentário inferior numa radiografia panorâmica representam parâmetros importantes para a predisposição para fractura mandibular.

2.7. Volume relativo da mandíbula ocupado pelo dente (%)

Woldenberg *et al.* consideram a porção relativa de volume ocupada pelo dente na mandíbula um factor importante a ter em conta. Este rácio pode ser determinado através de exames complementares antes de efectuar a extracção, como a tomografia computadorizada (TC), através da reconstrução e visualização do dente e osso no sentido vestibulo-lingual.

Se esta relação de volume relativo ocupado pelo dente for igual ou superior a 50%, o risco de fractura é alto e recomenda-se especial cuidado durante a cirurgia (Woldenberg *et al.*, 2007).

Iisuka e colaboradores obtiveram, na sua análise radiográfica dos casos de fractura mandibular ocorridos, um rácio que variava entre 44 a 84%. E Wagner *et al.*, em 2005, obtiveram um rácio médio de 62 ± 4 % sendo considerado um valor desfavorável. Em ambos os estudos foram utilizadas radiografias panorâmicas para adquirir a percentagem de área que o dente ocupa no osso. Na análise de Iizuka *et al.* o

espaço que os terceiros molares ocupam no osso foi avaliado com base na altura mandibular.

2.8. Lesões pré-cirúrgicas

Para além da quantidade diminuída de osso remanescente após uma cirurgia de terceiros molares, existem também outros factores que provocam fragilidade mandibular, como é o caso de alterações patológicas no osso, secundárias a um quisto ou tumor abrangente. Iizuka *et al.*, no seu estudo, referem que mesmo pequenas alterações, como uma pericoronarite ou um folículo aumentado, podem enfraquecer a mandíbula (Iizuka *et al.*, 1997).

Apesar de nas indicações para remoção dos sisos estar incluída a possibilidade de desenvolver quistos ou tumores associados a estes dentes, Adeyemo refere que a incidência destas patologias em terceiros molares inclusos é baixa. Citados no estudo de Chrcanovic *et al.*, Bruce *et al.* reportaram uma incidência de 6,2%, sendo esta percentagem superior em pacientes mais velhos com uma média de idade de 46,5 anos. No mesmo artigo, de acordo com Girod *et al.*, quanto mais tempo a empactação persistir, maior o risco de desenvolver quistos ou tumores.

Na análise de 2010, por Bodner *et al.*, cerca de 27% dos pacientes tinham historial de infecções pré-cirúrgicas na zona do dente a extrair. Portanto, pressupôs-se uma associação entre lesões ósseas pré-existentes associadas ao dente em questão com a predisposição para fractura mandibular. As infecções relatadas foram a doença periodontal, quistos, ou pericoronarites recorrentes capazes de criar defeitos que enfraquecem a mandíbula (Woldenberg *et al.*, 2007). Estas lesões são frequentemente encontradas em pacientes com mais de 40 anos de idade (Lysell e Rohlin, 1988).

Na análise de Perry e Goldberg, de 2000, também incluída no estudo de Bodner *et al.*, a severidade e a duração das infecções não foram obtidas, no entanto, referem que uma infecção crónica e profunda provoca descalcificação e destruição óssea, contribuindo para a probabilidade de desenvolvimento de fracturas, tanto imediatas como tardias.

Geralmente, as infecções nos jovens surgem quando uma pequena parte da coroa erupciona e, por isso, nos pacientes mais velhos as infecções associadas à empactação do terceiro molar são diferentes, pois o dente muitas vezes está totalmente envolvido por osso. Assim, a reabsorção óssea é, geralmente, a causa destas infecções. De acordo com Osaki, a periodontite presente nos segundos molares, também pode ser a causa de

infecção associada aos terceiros molares. Nestes casos, o osso alveolar entre o dente impactado e o segundo molar é, frequentemente, destruído pela periodontite crónica (Osaki *et al.*, 1995). Os resultados obtidos por estes autores sugerem que os dentes inclusos em pacientes de idade avançada, com reabsorção óssea fisiológica em torno da coroa, associada à irritação causada pelas próteses dentárias e estando em relação com um ligamento periodontal bastante alargado do dente adjacente, têm maior tendência para desenvolver infecções.

De acordo com Indresano *et al.* e Leone *et al.*, citados por Chrcanovic *et al.*, a formação de abscessos profundos nos molares inferiores está mais associada aos dentes parcialmente impactados. Isto deve-se ao facto de existir um risco aumentado de pericoronarites agudas em dentes erupcionados, verticalmente posicionados, ao nível ou acima do plano oclusal e que se encontram parcialmente cobertos por tecidos moles ou duros. Werkmeister *et al.* confirmam os dados anteriores, considerando a existência de maior risco para desenvolver infecções nos terceiros molares parcialmente impactados. As citações anteriores, em conjunto com a presença de osso remanescente reduzida ao nível do ângulo mandibular, pressupõe um risco elevado de fractura mandibular em cirurgias, nestes casos (Fuselier *et al.*, 2002).

2.9. Experiência do profissional

Pode pensar-se que a fractura mandibular, bem como qualquer outra complicação decorrente do acto cirúrgico possa estar relacionada com a utilização de técnicas incorrectas ou com a experiência do médico dentista.

Woldenberg *et al.*, em 2007, referiram que as fracturas imediatas que ocorrem principalmente por utilização imprópria dos instrumentos ou força excessiva, ocorrem com maior probabilidade quando as cirurgias são realizadas por profissionais mais novos ou menos experientes, como acontece no caso reportado neste estudo.

No entanto, nos artigos analisados por Bodner *et al.* as operações foram realizadas por médicos dentistas generalistas, especialistas e cirurgiões maxilo-faciais e nenhuma diferença significativa foi encontrada em relação às taxas de incidência. De acordo com estes autores, é difícil estabelecer uma relação entre a experiência do médico e o desenvolvimento de complicações, uma vez que é necessário ter em conta outros factores que podem dificultar a extracção e condicionar o resultado do acto cirúrgico, bem como o período pós-operatório. No estudo de Perry e Goldberg, incluído

no de Bodner *et al.*, apenas 4 das 28 fracturas ocorreram em pacientes abordados por dentistas com experiência igual ou inferior a 5 anos.

2.10. Técnica utilizada

A técnica cirúrgica para extracção de terceiros molares poderá afectar o desenrolar do procedimento cirúrgico, bem como condicionar o desenvolvimento de futuros problemas. Caso seja aconselhável a abordagem com realização de retalho, como é o caso de dentes inclusos, com lesão periapical extensa, dentes isolados na mandíbula de pacientes idosos, dentes com alteração anatómica das raízes ou presença de corticais ósseas rígidas, existem várias técnicas que podem ser utilizadas, tais como a abordagem vestibular, lingual ou mesmo um acesso extra-oral em casos de empactação muito próxima do bordo inferior da mandíbula (Bodner *et al.*, 2010). No entanto, a ostectomia vestibular é a mais frequentemente utilizada (Júnior *et al.*, 2006).

As fracturas intra-operatórias podem ocorrer devido à utilização de força excessiva aplicada no osso ou uso impróprio de instrumentos (Iizuka *et al.*, 1997; Krimmel e Reinert, 2000; Libersa *et al.*, 2002; Woldenberg *et al.*, 2007). Este risco pode ser diminuído quando as capacidades cirúrgicas são adequadas, quando existe uma boa visualização do campo operatório e a aplicação de força é guiada. Adicionalmente, devem adoptar-se medidas conservadoras de remoção óssea, bem como a realização de odontosseção quando necessário (Al-Belasy *et al.*, 2009).

A classificação dos terceiros molares, de acordo com a sua posição, tem a finalidade de auxiliar o planeamento cirúrgico, pois de certa forma determina a complexidade do caso. Júnior e colaboradores referem que quanto maior o grau de inclusão dentária, maior a necessidade de emprego de uma técnica cirúrgica mais invasiva. Portanto, uma avaliação clínica e radiográfica do caso é muito importante para a determinação da técnica cirúrgica mais apropriada.

2.11. Tempo decorrido após a cirurgia

Como foi referenciado anteriormente, as fracturas mandibulares podem ocorrer durante o acto clínico (imediatas) ou após a cirurgia (tardias).

Bodner *et al.* referiram em 2010, com base nos artigos estudados, que o tempo decorrido entre a extracção do dente e o diagnóstico da fractura se encontrava entre uma a cinco semanas, reportando que 86% dos casos de fractura ocorreram entre a primeira e a terceira semana após cirurgia, com maior taxa de incidência na segunda e na terceira

semana. Brauer apoia este facto referindo que a maioria das fracturas pós-operatórias ocorre durante a mastigação entre o 13º e 21º dia após a cirurgia (Libersa *et al.*, 2002).

Estes factos podem ser explicados com base nos processos histológicos, uma vez que este período de tempo corresponde a processos de cicatrização, nomeadamente a substituição de tecido de granulação por tecido conjuntivo no alvéolo e dois terços do alvéolo ainda não estão formados por osteóide ou osso até ao 38º dia (Amler *et al.*, 1960; Amler *et al.*, 1977; Libersa *et al.*, 2002). Para além disso, no final da segunda semana a dor desapareceu, os pacientes já se sentem melhor e capazes de mastigar normalmente, podendo causar forças muito elevadas numa mandíbula enfraquecida (Libersa *et al.*, 2002). Bodner *et al.*, explicam a elevada percentagem de fracturas pós-operatórias e o período em que ocorrem como o resultado de forças mastigatórias excessivas ou pequenos traumas sofridos por uma mandíbula enfraquecida.

No estudo de Perry e Goldberg, 18 das 28 fracturas ocorridas surgiram durante a mastigação. A força mastigatória requerida para quebrar os alimentos pode produzir forças de stress consideráveis numa mandíbula enfraquecida após cirurgia, não se encontrando completamente reconstruída e calcificada. Nos casos relatados, todos os pacientes receberam as mesmas instruções sobre a dieta a efectuar, no entanto, perante os resultados, os autores defendem que talvez não tenha sido dado ênfase suficiente em relação à qualidade e duração da dieta mole. Também propõem a falta de cooperação por parte do paciente em cumprir as instruções fornecidas pelo médico como uma possível causa.

Por oposição, Al-Belasy e seus colaboradores concluíram que em pacientes totalmente dentados ou com uma ou duas ausências, com idades superiores a 25 anos, e sem atrofia óssea ou doenças sistémicas, a mastigação parece não afectar a possibilidade de ocorrência de fracturas mandibulares tardias após remoção cirúrgica de terceiros molares impactados, sem lesões associadas.

2.12. Parafunções

É compreensível que pacientes com parafunções, como o bruxismo, o apertamento dentário (“clenching”) e hipertrofia dos músculos masséteres apresentem maior predisposição para as fracturas mandibulares, após cirurgia de terceiros molares, quando a mandíbula se encontra enfraquecida. Kraszewski *et al.*, citados por Chrcanovic *et al.*, apontam como possível justificação o facto de estas patologias afectarem a força de mastigação.

No entanto, no estudo de Al-Belasy *et al.*, fizeram parte sete pacientes com hipertrofia massetéica e 11 pacientes que realizavam apertamento dentário e/ou bruxismo e em nenhum destes pacientes ocorreu fractura mandibular após a extracção.

2.13. Lado esquerdo ou direito da mandíbula

Apesar de Wagner *et al.* terem verificado uma distribuição desequilibrada de fracturas mandibulares entre o lado esquerdo e o direito da mandíbula, pois 70% dos casos ocorreram no lado esquerdo, Bodner e seus colaboradores, após análise de vários artigos, chegaram a outras conclusões. Nos casos onde era feita referência ao lado da mandíbula em que foi efectuada a extracção verificaram que não existe relação significativa entre o lado da mandíbula abordado e a ocorrência de fractura: 48% dos casos foram afectados no lado direito e 52% no lado esquerdo. Os resultados de Wagner *et al.*, podem ser explicados pelo facto de o profissional, estando na posição normal de trabalho, ter melhor visualização e melhor controlo da força aplicada no lado direito comparativamente ao lado esquerdo (Woldenberg *et al.*, 2007), resultando numa ostectomia menos extensa (Wagner *et al.*, 2005).

2.14. Actividade física

As lesões maxilo-faciais representam um risco elevado em praticantes de desporto e as fracturas são uma sequela bastante comum. No final da segunda semana, após cirurgia dos terceiros molares, os pacientes normalmente já se sentem bem devido ao desaparecimento da dor pós-operatória (Libersa *et al.*, 2002). Esta diminuição do desconforto dá uma falsa sensação de segurança, que pode levar os pacientes que são atletas activos a voltarem a praticar desporto intenso, aumentando o risco de fractura mandibular tardia na região do ângulo mandibular fragilizada pela cirurgia. O risco de fracturas maxilo-faciais relacionadas com desporto é consideravelmente mais elevado em desportos de contacto, por apresentarem bastante popularidade e por falta de protecção facial (Chrcanovic *et al.*, 2010).

2.15. Doenças sistémicas e medicação

Krimmel e Reinert defendem que as fracturas mandibulares ocorrem quando a resistência do osso e as forças exercidas neste não são compatíveis. Muitos pacientes sujeitos a procedimentos cirúrgicos estão condicionados a terapia medicamentosa e a doenças sistémicas que podem afectar a resistência óssea.

De acordo com Kirwan, citado por Chrcanovic, um destes exemplos é a terapia com corticosteroides utilizada no tratamento de algumas doenças, como a artrite reumatóide e doenças relacionadas, como a asma brônquica, neurodermite e, por vezes, após transplante de órgãos, em dosagens mais elevadas. Alguns autores, como Adachi e Weinstein, referem que um dos efeitos secundários desta terapia é a rápida perda de osso e o aumento de risco de fractura óssea, sendo este risco duas vezes superior comparativamente a pessoas sem qualquer terapia, e é mais elevado após exposição prolongada a estes medicamentos.

A osteoporose é uma condição que afecta grandemente a resistência do osso e pode justificar o aumento da taxa de incidência de fracturas mandibulares com o aumento da idade (Iizuka *et al.*, 1997; Krimmel e Reinert, 2000). É comum em pacientes do sexo feminino, pois a diminuição de estrogénios no período pós-menopausa aumenta o ritmo de perda óssea. Porém, também pode ocorrer nos homens estando relacionada com mecanismos ligados essencialmente ao envelhecimento, como a deficiência de vitamina D, a absorção diminuída de cálcio e aumento dos níveis de hormona paratiroideia (PTH) (Yazbek e Neto, 2008). Nos homens, a testosterona funciona da mesma forma que os estrogénios na mulher, sendo que pacientes com hipogonadismo também experienciam perdas ósseas aceleradas (Chrcanovic *et al.*, 2010). O osso apresenta composição normal, mas fica diminuído em quantidade e esta diminuição da massa óssea frequentemente resulta em fracturas das vértebras, anca e antebraço (Do Lee *et al.*, 2005). De acordo com Law e Klemetti, citados por Do Lee, a osteoporose pode resultar em diminuição da massa óssea da mandíbula, bem como provocar alterações na estrutura deste osso, especialmente do bordo inferior. No mesmo artigo, são citados alguns autores, como Shrouf e Kashima, que referem existir uma ligação entre a osteoporose e alterações radiográficas verificadas no padrão trabecular da mandíbula.

Existem outras patologias que também diminuem a força óssea, como a doença gastrointestinal, pois diminui a absorção de vitamina D. De acordo com Ebeling, citado por Chrcanovic, a osteoporose nos homens pode estar relacionada com algumas condições como a hipercalcémia, nefrolitíase, terapia com anticonvulsivantes, tirotoxicose, doença renal e do fígado, mieloma múltiplo ou mastocitose sistémica.

Bechtold e Felin, citados na análise de Chrcanovic e colaboradores, mencionam a artrite idiopática juvenil como a doença reumática mais comum na área da pediatria.

Alguns estudos demonstraram a existência de deficiências significativas da densidade volumétrica trabecular no osso mineral e massa óssea cortical nestes pacientes.

Os pacientes com doença renal crónica padecem de vários distúrbios no metabolismo do fósforo, cálcio e ossos. Estas alterações devem-se a factores que contribuem para o aumento da reabsorção óssea, como a diminuição da absorção de cálcio pelo intestino, excessiva produção de PTH e alterações no metabolismo da vitamina D (McPhee, 2007). De acordo com Chrcanovic et al, os ossos são mais gravemente afectados em casos de doença renal crónica do que em casos saudáveis, onde apenas são afectados pelas consequências da idade avançada.

A massa óssea é uma característica principalmente determinada geneticamente, no entanto também é alterada sob a influência do ambiente. Indivíduos com muita massa muscular e que praticam actividade física apresentam maior massa óssea do que, por exemplo, pacientes fumadores ou com problemas de alcoolismo (Chrcanovic *et al.*, 2010). Estas duas últimas condições são também consideradas factores de risco para a osteoporose (McPhee, 2007).

3. Diagnóstico

3.1. Pré-Cirúrgico

Uma vez indicada a extracção de dentes inclusos, é fundamental a realização de um planeamento cirúrgico baseado em exames clínicos e radiológicos. Através do exame clínico obtêm-se dados específicos da saúde geral do paciente, história médica e dentária, e o nível de complexidade e dificuldade operatória pode ser analisado no exame radiográfico. Deste modo, o dentista consegue prevenir possíveis acidentes durante a cirurgia ou no período pós-operatório, muitas vezes relacionados com a posição e localização do dente incluído (Júnior *et al.*, 2006).

As classificações dos dentes inclusos são feitas a partir da análise radiográfica e, com cuidadosa classificação, o dentista pode abordar a cirurgia de forma ordenada, e prever se alguma abordagem cirúrgica fora do comum precisará ser adoptada (Júnior *et al.*, 2006; Xavier *et al.*, 2010). Para a maioria dos casos a radiografia periapical é a radiografia de eleição, pois fornece informação mais detalhada. Por outro lado, a ortopantomografia mostra uma imagem mais exacta da anatomia da região e pode ser usada como substituto apropriado (Xavier *et al.*, 2010). Aliás, na grande maioria são

estas as radiografias utilizadas, pois é possível visualizar correctamente o longo eixo do segundo molar, o ramo ascendente da mandíbula e o nível ósseo, que são utilizados como parâmetros (Júnior *et al.*, 2006).

Os sistemas de classificação permitem avaliar a dificuldade da cirurgia e nestes incluem-se: a angulação (classificação de Winter – Anexo 2), relação com o bordo anterior do ramo ascendente (Sistema de Pell & Gregory I, II e III – Anexo 1) e relação com o plano oclusal (Sistema de Pell & Gregory A, B e C – Anexo 1). Outros factores a ter em conta na análise radiográfica fazem parte de alguns factores predisponentes já abordados, como é o caso da morfologia radicular e relação das raízes com o canal dentário inferior; a densidade óssea, que é mais elevado em pacientes com mais de 35 anos diminuindo a flexidade e capacidade de expansão do osso; e a natureza do tecido envolvente, pois o tipo de empactação pode ser por tecido mole, ósseo parcial ou ósseo total (Peterson *et al.*, 2000).

A tomografia computadorizada (TC) tem-se tornado muito útil em certas situações, como na avaliação da proximidade dos dentes incluídos a estruturas anatómicas, na avaliação da profundidade de empactação e espessura das paredes corticais, inclinação vestibulo-lingual e morfologia da coroa e raízes do dente impactado (Bodner *et al.*, 1994).

Como as fracturas mandibulares associadas à cirurgia são raras, não se justifica usar a TC como exame complementar pré-cirúrgico. No entanto, em casos específicos, após avaliação criteriosa dos factores predisponentes, que aparentam ter um elevado risco de desenvolvimento de fractura mandibular este exame torna-se vantajoso (Bodner *et al.*, 1994). Pode também ser utilizada para determinar o volume ósseo relativo da mandíbula ocupado pelo dente (Woldenberg *et al.*, 2007).

3.2. Pós-cirúrgico

Após ou durante a cirurgia o médico dentista tem que estar alerta para os sinais e sintomas presenciados pelo paciente, que podem indicar a ocorrência de fractura mandibular.

Nos casos que se encontram no período pós-operatório não muito prolongado, o principal alerta para a possibilidade de fractura mandibular é ouvir um estalido algumas semanas após a cirurgia (Woldenberg *et al.*, 2007). Considera-se que a mandíbula fractura no momento em que o som é ouvido. Já nos casos em que decorreu bastante tempo após a cirurgia, o diagnóstico é mais complicado. O atraso da cicatrização e a

presença de osteomielite podem ser a causa destas fracturas e quando a cicatrização se prolonga demasiado deve-se sempre considerar o risco de fractura, apresentando assim indicação para controlo radiográfico periódico (Iizuka *et al.*, 1997).

O som de um estalido reportado pelo paciente deve ser considerado como indicativo de uma possível fractura, mesmo que esta não seja detectada inicialmente na radiografia (Woldenberg *et al.*, 2007). Se assim acontecer, recomenda-se a realização de radiografias de controlo (Wagner *et al.*, 2005). Libersa *et al.*, bem como Perry e Goldberg confirmam este som distinto, pois a maioria dos pacientes reportou um som tipo estalido enquanto mastigavam acompanhado por dor intensa. Na análise de Krimmel e Reinert todos os pacientes reportaram o mesmo som, excepto um, que apenas presenciou um novo episódio de dor.

Para além da dor súbita, outros sinais clínicos a ter em conta são a presença de parestesia, disestesia ou anestesia relacionadas com o nervo dentário inferior e as alterações na oclusão, que são um forte indicador de possível fractura mandibular (Laub Jr., 2009). Poderá também surgir edema (Wagner *et al.*, 2005).

No caso reportado por Woldenberg foi realizada radiografia panorâmica pós-operatória imediata após se ter presenciado um estalido durante a extracção do 38. Na radiografia verificou-se uma linha radiolúcida desde o alvéolo até ao bordo inferior da mandíbula, compatível com linha de fractura. Foi notificada também a presença de parestesia do lábio inferior do lado correspondente à fractura.

No estudo realizado por Wagner *et al.*, em 2005, 13 dos 17 pacientes que sofreram fractura mandibular também reportaram um som tipo estalido, mas nem sempre associado a sensação dolorosa imediata. No entanto, foi reportada, frequentemente, a presença de inchaço na zona do ângulo mandibular respectivo. A média de dias decorridos entre a cirurgia e a fractura foi de 19 ± 4 dias. O tempo decorrido até diagnóstico radiológico, com conhecimento da data da fractura, foi de 10 ± 4 dias.

Como já foi referido, as fracturas mandibulares nem sempre são diagnosticadas radiologicamente (Iizuka *et al.*, 1997), principalmente se não houver deslocamento patológico dos fragmentos (Wagner *et al.*, 2007). No estudo de Iizuka *et al.*, todas as fracturas que ocorreram num estado pós-operatorio relativamente cedo eram fracturas sem deslocamento. Uma vez que este tipo de fractura não é imediatamente reconhecido, um achado radiográfico negativo após suspeita não deve excluir de imediato a presença de fractura. Nestes casos é recomendada uma dieta mole e a execução de radiografias de

controlo nos dias seguintes (Iizuka *et al.*, 1997). Aliás no estudo de Iizuka *et al.*, um dos pacientes reportou um estalido ao comer no sexto dia pós-operatório, cuja radiografia efectuada nesse mesmo dia não revelou qualquer fractura. Quatro semanas depois o paciente voltou ao consultório devido a uma dor persistente no local da extracção, onde se verificou através da radiografia uma fractura evidente.

De acordo com alguns autores, na radiografia pode verificar-se uma fractura pré-angular, o que significa a criação de uma linha de fractura paralela ao longo eixo do dente, localizando-se anteriormente ao ângulo da mandíbula; ou fracturas angulares, com uma linha de fractura paralela à bissectriz do ângulo mandibular (Iizuka *et al.*, 1997; Wagner *et al.*, 2005).

Em casos de suspeita de fractura sem deslocamento e cujos achados radiológicos através das radiografias convencionais, como a ortopantomografia, sejam negativos, a tomografia computadorizada (TC) e a tomografia computadorizada de feixe cónico podem ser utilizadas como exames adicionais.

De acordo com Roth e colaboradores, a TC apresenta resultados superiores aos da radiografia panorâmica. Este facto justifica-se pelas suas ferramentas de melhoramento de imagem, melhor qualidade de imagem, sensibilidade equivalente na identificação de fracturas, menor erro de interpretação e opiniões mais concordantes entre os médicos na identificação das fracturas mandibulares (Roth *et al.*, 2005). Outros estudos suportam a contribuição dos achados radiográficos na TC para o manuseamento cirúrgico de traumas (Eggers *et al.*, 2008). No entanto, existem algumas desvantagens, nomeadamente o elevado custo, a disponibilidade e a elevada exposição de radiação. Estes factores promovem a tomografia computadorizada de feixe cónico como uma aceitável alternativa na avaliação de fracturas maxilofaciais (Scarfe *et al.*, 2006; Shintaku *et al.*, 2009).

4. Tratamento

As opções de tratamento para as fracturas mandibulares associadas a extracções seguem os princípios do tratamento das fracturas traumáticas do ângulo da mandíbula.

As fracturas mandibulares podem ser tratadas realizando-se a redução, contenção e imobilização dos segmentos fracturados, sendo que a orientação da oclusão dentária levará a uma perfeita consolidação dos segmentos fracturados com boa recuperação funcional e estética (Gomes *et al.*, 2001). É fundamental identificar e

assegurar a correcta oclusão antes de recorrer à redução da fractura (Custódio *et al.*, 2007).

O tratamento das fracturas mandibulares iatrogénicas reportado por diversos estudos na análise de Bodner *et al.*, baseou-se numa redução fechada da fractura, em 40% dos casos; redução aberta, em 35% dos pacientes; e em 25% dos casos não foi efectuado qualquer tipo de tratamento. Este autor não faz referência ao sucesso dos tratamentos.

Os tratamentos que utilizam apenas fixação intermaxilar são chamados reduções fechadas, porque não envolvem a abertura directa, exposição e a manipulação da área fracturada. Uma redução aberta inclui exposição directa e redução da fractura através de incisão cirúrgica (Custódio *et al.*, 2007).

No estudo de Chrcanovic *et al.*, foram analisados 128 casos de fractura mandibular, sendo dois destes relatados por experiência própria. No primeiro caso a paciente ouviu um estalido, e na avaliação da ortopantomografia verificou-se uma fractura sem deslocamento. As possíveis opções de tratamento foram discutidas com a paciente. Devido a várias razões, nomeadamente, a ausência de infecção e deslocamento entre os segmentos, a presença de uma boa oclusão com todos os dentes presentes e o devido consentimento da paciente, foi realizada apenas fixação intermaxilar. Após três meses verificou-se, radiologicamente, união óssea.

No caso reportado por Woldenberg *et al.*, durante a extracção do dente 38 verificou-se na panorâmica uma linha de fractura. Foi colocada fixação intermaxilar e, posteriormente foram realizados novos exames, uma panorâmica e uma TC que demonstraram bons resultados, com aproximação da linha de fractura. Após duas semanas a paciente recuperou a sensibilidade ao nível do nervo dentário inferior esquerdo. Seis semanas após a cirurgia, a fixação intermaxilar foi removida e a paciente sujeita a dieta mole por mais quatro semanas. Nos dois, três e seis meses após a cirurgia foram realizadas radiografias panorâmicas. Estas revelaram formação contínua de osso, ao nível do alvéolo e da linha de fractura.

No estudo de Iizuka *et al.*, em seis casos foi realizada redução aberta e fixação interna, em dois efectuou-se fixação intermaxilar e nos restantes três apenas dieta mole. Todos os pacientes foram submetidos a terapia antibiótica durante pelo menos uma semana simultaneamente com o tratamento da fractura, que decorreu sem complicações. Todavia, a obtenção de uma boa estabilidade parece ser a protecção mais segura contra

a infecção e atraso da cicatrização, mais do que a terapia antibiótica (Mehra e Murad, 2008).

De acordo com a literatura, hoje em dia, o tratamento mais eficaz das fracturas mandibulares baseia-se na redução aberta e fixação interna, no entanto, os artigos abordados cuja fractura está relacionada com a extracção de terceiros molares parecem ter obtido bons resultados com a utilização de fixação intermaxilar e realização de dieta mole. Iizuka *et al.* referem que nos casos de diagnóstico precoce e ausência de sintomatologia é adequado um tratamento conservador com fixação intermaxilar e, nalguns casos, a prescrição de dieta mole.

No entanto, evitar o uso de fixação intermaxilar no transoperatório é mais económico em tempo e custo, e mais confortável para o paciente. De acordo com Sorel, citado por Laub Jr., alguns dos problemas associados à fixação intermaxilar são a má alimentação com perda de peso, dificuldades na respiração e fonética, má higiene oral e problemas sociais. Em contraste, a fixação interna permite restauração da função e mobilidade mais cedo e aumento do conforto para o paciente, com melhoria dos aspectos atrás mencionados. Os autores Gomes *et al.* referem que a fixação intermaxilar não é usualmente necessária na redução de fracturas confinadas à mandíbula.

De acordo com Calloway *et al.*, citados por Moreno *et al.*, o desenvolvimento de diferentes sistemas de fixação interna na traumatologia facial e sua aplicação no tratamento das fracturas mandibulares conduziu a mudanças nos critérios de realização de imobilização pós-cirúrgica. Também tornou possível um retorno à função normal mais rápido. Esta técnica utiliza placas e parafusos na região da fractura, para se obter contenção estável e eficaz, promovendo cicatrização óssea primária, sem que seja necessária a extensão do uso de fixação intermaxilar. A eliminação desta, ou uso por período mínimo, geralmente resulta em maior satisfação para o paciente (Gomes et al., 2001; Custódio *et al.*, 2007). Nesta modalidade, o acesso à área da fractura pode ser conseguido através de abordagem intra-oral ou extra-oral (Mehra e Murad, 2008).

As fracturas com grande grau de deslocamento ou fracturas cominutivas necessitam de uma abordagem extra-oral para correcta redução e visualização ao colocar as estruturas de fixação interna. Por esta razão, e por não haver comunicação com o meio intra-oral, este método apresenta baixo índice de contaminação. A redução aberta com abordagem intra-oral pode ser utilizada nos casos de ausência ou ligeiro deslocamento dos fragmentos, pacientes pouco cooperantes ou que necessitam de restabelecimento imediato da função mastigatória (Custódio *et al.*, 2007).

A utilização de métodos de fixação interna nas fracturas mandibulares parece ser o método de tratamento mais aceitável (Moreno *et al.*, 2000). No entanto, independentemente do método utilizado, a finalidade básica do tratamento das fracturas deve ser o restabelecimento da oclusão funcional e a continuidade mandibular, promovendo a restauração das funções mastigatórias do paciente, com o mínimo de sequelas possível (Custódio *et al.*, 2007).

5. Medidas preventivas

Perante avaliação clínica e posterior suspeita de ser um paciente de alto risco de desenvolvimento de fractura mandibular, algumas medidas devem ser ponderadas com especial atenção. Chrcanovic *et al.*, apontam mesmo a inadequada avaliação pré-operatória como um factor de risco ou factor predisponente para o desenvolvimento de fracturas. Portanto este seria o primeiro ponto a ter em conta para um adequado procedimento cirúrgico, com medidas atenuantes do risco de complicações. A identificação de dentes que representam elevado risco de complicações, relacionadas com a cirurgia, é a chave para o desenvolvimento de medidas profilácticas com o objectivo de evitar fracturas mandibulares. Todos os indicadores de risco devem ser bem analisados.

Bodner e colaboradores descreveram algumas medidas preventivas para reduzir a possibilidade de ocorrência de fracturas mandibulares iatrogénicas. Estas incluem os seguintes passos: informar o paciente sobre a existência do risco de fractura e da importância da sua cooperação (Libersa *et al.*, 2002); a remoção óssea, quando necessária, deve ser mínima e se possível efectuar odontosecção, reduzindo a área óssea removida; se o dente impactado se encontrar perto do bordo inferior da mandíbula, considerar a abordagem extra-oral; pacientes devem realizar dieta mole nas quatro semanas seguintes à cirurgia (Wagner *et al.*, 2005; Woldenberg *et al.*, 2007), embora Iizuka *et al.* refiram apenas duas semanas, e limitar a força mastigatória durante dois meses (Libersa *et al.*, 2002); o médico dentista deve dar ênfase à qualidade e duração da dieta mole (Perry e Goldberg, 2000); informar o paciente sobre os sinais clínicos e sintomas de uma fractura pós-operatória; alertar o paciente para a possibilidade de ouvir um som tipo estalido que pode indicar a presença de fractura, não sendo, no entanto, facilmente detectável radiologicamente, com necessidade de posteriores radiografias (Iizuka *et al.*, 1997).

Obiechina *et al.*, citados por Al-Belasy *et al.*, referem que perante as dificuldades inerentes a esta cirurgia, é recomendado que esta seja efectuada antes dos 25 anos. Aliás, de acordo com Libersa *et al.* a remoção profiláctica de terceiros molares antes dos 20 anos de idade pode atenuar o risco de fractura.

De acordo com Chrcanovic *et al.*, em casos em que a extracção de terceiros molares inclusos é recomendada, o risco de desenvolver uma fractura mandibular intra-operatória pode ser evitada quando as capacidades cirúrgicas são adequadas, quando existe uma boa visualização e a aplicação de força é guiada (Al-Belasy *et al.*, 2009). Estes autores referem que o risco de fracturas mandibulares, tanto imediatas como tardias, pode ser evitado pelo diagnóstico preciso e bem elaborado nos seguintes casos: pacientes com mais de 25 anos de idade, principalmente homens; pacientes com bruxismo; atletas activos; raízes do terceiro molar sobrepostas ou adjacentes ao canal dentário inferior visualizadas na panorâmica; pacientes com patologia local ou sistémica, ou sob medicação que possa afectar a resistência óssea.

Conclusão

As taxas de incidência da fractura traumática mandibular são elevadas, principalmente quando comparadas com as fracturas mandibulares associadas a exodontias, que rondam os 0,0046%. Apesar de rara, a possibilidade de ocorrer e os sinais e sintomas que acarreta devem ser destacados na informação e esclarecimento ao paciente. A remoção de terceiros molares inclusos é a cirurgia mais associada a estas fracturas, e as indicações quanto à sua realização ainda são um pouco questionadas. Cada caso deve ser bem avaliado com os métodos clínicos e radiográficos necessários.

Quando é decidida a realização de extracção, a radiografia periapical é considerada um exame de eleição, no entanto, a radiografia panorâmica é um bom substituto e permite utilizar sistemas de classificação, que podem ajudar o dentista na determinação do grau de complexidade e dificuldade do procedimento. Por outro lado, a tomografia computadorizada (TC) pode ser utilizada em casos muito específicos, com uma avaliação prévia dos factores predisponentes à ocorrência de fractura mandibular associada à exodontia.

As fracturas podem ocorrer durante ou após a cirurgia, sendo estas últimas as mais frequentes. Pacientes com mais de 25 anos, geralmente entre os 40 e 50 anos, aparentam ter maior predisposição, provavelmente devido à diminuição da elasticidade óssea e dificuldades na expansão alveolar durante a cirurgia. A osteoporose também pode estar relacionada com o enfraquecimento da estrutura óssea.

As fracturas imediatas estão geralmente associadas a utilização de força excessiva aplicada no osso ou uso impróprio de instrumentos. Esta força aplicada numa mandíbula enfraquecida, por razões pré-cirúrgicas, aumenta a predisposição para fractura. A fragilidade mandibular pode ser fisiológica, mas pode também estar relacionada com factores locais ou sistémicos, como doenças ou medicamentos que afectam a resistência óssea. As infecções e lesões quísticas ou tumorais, bem como a terapia com corticosteróides e a osteoporose, são exemplos destes factores. Durante o procedimento deve-se optar pela remoção óssea mínima e se possível realização de odontosseccção, obtenção de boa visualização do campo operatório e aplicação de força guiada e controlada. As fracturas mandibulares tardias geralmente estão associadas a um enfraquecimento da mandíbula que surgiu após a extracção, sendo a remoção óssea excessiva um factor relacionado. Quanto maior a quantidade de osso removido maior o defeito ósseo criado, maior a fragilidade mandibular e, conseqüentemente, o risco de fractura aumenta. Deste modo, dentes inclusos com grande empactação e envolvimento

ósseo, associados a lesões quísticas ou tumorais ou com posição e morfologia que requer grande ostectomia, apresentam-se como factores predisponentes para a fractura mandibular associada à cirurgia. Esta fractura ocorre com mais frequência nas duas semanas após o acto cirúrgico, encontrando-se este facto possivelmente relacionado com processos de cicatrização, força mastigatória e falta de cooperação por parte do paciente, nomeadamente no incumprimento das instruções pós-operatórias. Assim, pacientes que aparentemente apresentam maior força mastigatória como os indivíduos do sexo masculino, totalmente dentados ou com parafunções, causam maior stress na mandíbula. Estes casos devem ser aconselhados a cooperar devidamente com o tratamento, pois para além das instruções convencionais, os pacientes com predisposição para fractura devem realizar dieta mole nas quatro semanas seguintes e limitar a força mastigatória durante dois meses posteriores à cirurgia. Pacientes pouco cooperantes ou atletas activos também devem ser alertados, pois ao fim de duas semanas o desconforto pós-operatório diminui e o paciente sente-se capaz de mastigar normalmente ou de realizar desporto intenso, o que propicia a ocorrência de fractura.

Um dos principais indicadores de fractura tardia é o paciente reportar um som tipo estalido, algumas semanas após a cirurgia. Neste sentido, os sinais e sintomas associados a uma possível fractura devem ser abordados pré-operatoriamente, de modo a que o paciente saiba reconhecer o problema e comunicar com o seu dentista. Este deve realizar um cuidadoso exame clínico, baseado na verificação da oclusão, que pode estar alterada, bem como nas alterações de sensibilidade ou edema no lado afectado. Como meios radiográficos, a ortopantomografia é um método a ser utilizado. Caso a fractura não seja detectada na primeira suspeita, o que é muito frequente, deve ser recomendada a realização de dieta mole e radiografias de controlo. Hoje em dia, pode-se optar também pela tomografia computadorizada de feixe cónico, sendo considerado um método eficaz, com menos exposição a radiação que a TC, acessível e com boa visualização óssea.

Após o diagnóstico, a fractura deve ser reduzida, sendo fundamental o estabelecimento prévio da correcta oclusão. Os métodos de tratamento são os mesmos das fracturas mandibulares traumáticas sendo que, hoje em dia, o mais utilizado é a redução aberta com fixação interna com utilização de parafusos e placas. Pode ser necessário enviar o paciente para um cirurgião maxilo-facial.

Bibliografia

1. Adachi JD. Corticosteroid-induced osteoporosis. *Int J Fertil Womens Med.* 2001; 46(4):190-205.
2. Adeyemo WL. Do pathologies associated with impacted lower third molars justify prophylactic removal? A critical review of the literature. *Oral Surg Oral Med Oral Pathol Oral Radiol Endod.* 2006;102:448-452.
3. Al-Belasy FA, Tozoglu S, Ertas U. Mastication and late mandibular fracture after surgery of impacted third molars associated with no gross pathology. *J Oral Maxillofac Surg.* 2009 Apr;67(4):856-61.
4. Amler MH, Johnson PL, Salman I. Histological and histochemical investigation of human alveolar socket healing in undisturbed extraction wounds. *J Am Dent Assoc.* 1960 Jul;61:32-44.
5. Amler MH. The age factor in human extraction and wound healing. *J Oral Surg* 1977;35:193.
6. Assael LA, Klotch DW, Manson PN, Prein J, Rahn BA, Schilli W. *Manual of internal fixation in the cranio-facial skeleton.* Prein J, editor. Germany: Springer; 1998.
7. Baykul T, Saglam AA, Aydin U, Basak K. Incidence of cysts changes in radiologically normal impacted lower third molar follicles. *Oral Surg Oral Med Oral Pathol Oral Radiol Endod* 2005;99:542-545.
8. Bechtold S, Ripperger P, Dalla Pozza R, Schmidt H, Häfner R, Schwarz HP. Musculoskeletal and functional muscle-bone analysis in children with rheumatic disease using peripheral quantitative computed tomography. *Osteoporos Int.* 2005 Jul;16(7):757-63. Epub 2004 Oct 12.
9. Brauer HU. Unusual complications associated with third molar surgery: a systematic review.. *Quintessence Int.* 2009 Jul-Aug;40(7):565-72.
10. Bodner L, Sarnat H, Bar-Ziv J, Kaffe I. Computed tomography in the management of impacted teeth in children. *J Dent Child.* 1994 Sep-Dec;61(5-6):370-7.
11. Bodner L, Brennan PA, McLeod NMB. *J Oral Maxillofac Surg.* Characteristics of iatrogenic mandibular fractures associated with tooth removal: review and analysis of 189 cases. 2010 Oct 12. [Epub ahead of print]

12. Bruce RA, Frederickson GC. Age of patients and morbidity associated with mandibular third molar surgery. *J Am Dent Assoc.* 1980 Aug;101(2):240-5.
13. Calloway DM, Anton MA, Jacobs JS. Changing concepts and controversies in the management of mandibular fractures. *Clin Plast Surg.* 1992 Jan;19(1):59-69.
14. Chiapasco M, De Cicco L, Marrone G. Side effects and complications associated with third molar surgery. *Oral Surgery, Oral Medicine, Oral Pathology.* 1993;76(4):412-420.
15. Chrcanovic BR, Custódio AL. Considerations of mandibular angle fractures during and after surgery for removal of third molars: a review of the literature. *Oral Maxillofac Surg.* 2010 Jun;14(2):71-80.
16. Canalis E, Giustina A. Glucocorticoid-induced osteoporosis: summary of a workshop. *J Clin Endocrinol Metab.* 2001 Dec;86(12):5681-5.
17. Contar CM, de Oliveira P, Kanegusuku K, Berticelli RD, Azevedo-Alanis LR, Machado MA. Complications in third molar removal: a retrospective study of 588 patients. *Med Oral Patol Oral Cir Bucal.* 2010 Jan 1;15(1):e74-8.
18. Custódio AL, Júnior D, Cavalcanti F, Serpa M, Cosso M, Faria J. Considerações sobre o tratamento de fratura mandibular após remoção de terceiro molar. *Arq bras odontol* 2007; 3(2):106-113.
19. De Silva BG. Spontaneous fracture of the mandible following third molar removal. *Br Dent J.* 1984 Jan 7;156(1):19-20.
20. Do Lee B, White S. Age and Trabecular Features of Alveolar Bone Associated With Osteoporosis. *Oral Surg Oral Med Pathol oral Radiol Endod* 2005;100:92-8.
21. Dunstan SP, Sugar AW. Fractures after removal of wisdom teeth. *Br J Oral Maxillofac Surg.* 1997 Dec;35(6):396-7.
22. Ebeling PR. Osteoporosis in men. New insights into aetiology, pathogenesis, prevention and management. *Drugs Aging.* 1998 Dec;13(6):421-34.
23. Eggers G, Klein J, Welzel T, Mühlhng J. Geometric accuracy of digital volume tomography and conventional computed tomography. *Br J Oral Maxillofac Surg.* 2008 Dec;46(8):639-44.
24. Felin EM, Prahalad S, Askew EW, Moyer-Mileur LJ. Musculoskeletal abnormalities of the tibia in juvenile rheumatoid arthritis. *Arthritis Rheum.* 2007 Mar;56(3):984-94.

25. Ferre JC. Etude mécanique de la mandibule à l'aide des méthodes modernes utilisées en résistance des matériaux. *Rev Stomatol Chir Maxillo Fac.* 1981;82:258.
26. Fuselier JC, Ellis EE 3rd, Dodson TB. Do mandibular third molars alter the risk of angle fracture? *J Oral Maxillofac Surg.* 2002 May;60(5):514-8.
27. Girod SC, Gerlach KL, Krueger G. Cysts associated with long-standing impacted third molars. *Int J Oral Maxillofac Surg.* 1993 Apr;22(2):110-2.
28. Glosser JW, Campbell JH. Pathologic change in soft tissues associated with radiologically normal third molar impactions. *Br J Oral Maxillofac* 1999;37:259-260.
29. Gomes ACA, Silva EDO, Carvalho R, Gomes DO, Feitosa DS, Maia SMH. Tratamento das fraturas mandibulares: Relatos de caso clínico. *Rev. Cir. Traumat. Buco - Maxilo-Facial.* 2001;1(2):31-38.
30. Güven O, Keskin A, Akal UK. The incidence of cysts and tumors around impacted third molars. *Int J Oral Maxillofac Surg.* 2000;29:131-135.
31. Halmos DR, Ellis E 3rd, Dodson TB. Mandibular third molars and angle fractures. American Association of Oral and Maxillofacial Surgeons. *J Oral Maxillofac Surg.* 2004 Sep;62(9):1076-81.
32. Hanson B, Cummings P, Rivara F, John M. The association of third molars with mandibular angle fractures: a meta-analysis. *J Can Dent Assoc.* 2004 Jan;70(1):39-43.
33. Harnisch H. Iatrogenic fractures of the jaw. *Quintessence Int (Berl).* 1971 Jul;2(7):11-3.
34. Hazelkorn HM, Macek MD. Perception of the need for removal of impacted third molars by general dentists and oral and maxillofacial surgeons. *J Oral Maxillofac Surg.* 1994 Jul;52(7):681-6.
35. Iida S, Hassfeld S, Reuther T, Nomura K, Mühling J. Relationship between the risk of mandibular angle fractures and the status of incompletely erupted mandibular third molars. *J Craniomaxillofac Surg.* 2005 Jun;33(3):158-63.
36. Iizuka T, Tanner S, Berthold H. Mandibular fractures following third molar extraction. A retrospective clinical and radiological study. *Int J Oral Maxillofac Surg.* 1997 Oct;26(5):338-43.

37. Inaoka SD, Carneiro S, Vasconcelos BC, Leal J, Porto GG. Relationship between mandibular fracture and impacted lower third molar. *Med Oral* 2009; 14:E349.
38. Indresano AT, Haug RH, Hoffman MJ. The third molar as a cause of deep space infections. *J Oral Maxillofac Surg.* 1992;50:33-35.
39. Júnior A, Pereira A, Fronza B, Ramos de Oliveira H, Júnior O, Silva T. Técnica cirúrgica para remoção dos terceiros molares inferiores a a classificação de Pell-Gregory: um estudo relacional. *Rev. Cir. Traumatol. Buco-Maxilo-Fac., Camaragibe* 2006 out/dez; 6(4): 65-72.
40. Junior WP, Neto L, Leporace A, Rapoport A. Complicações associadas à cirurgia de terceiros molares: Revisão de literatura. *Revista de Odontologia da Universidade Cidade de São Paulo.* 2008 maio-ago; 20(2): 181-5.
41. Kashima I. Computed radiography with photostimulable phosphor in oral and maxillofacial radiology. *Oral Surg Oral Med Oral Pathol Oral Radiol Endod.* 1995 Nov;80(5):577-98.
42. Kirwan JR. The effect of glucocorticoids on joint destruction in rheumatoid arthritis. The Arthritis and Rheumatism Council Low-Dose Glucocorticoid Study Group. *N Engl J Med.* 1995 Jul 20;333(3):142-6.
43. Klemetti E, Vainio P, Lassila V, Alhava E. Cortical bone mineral density in the mandible and osteoporosis status in postmenopausal women. *Scand J Dent Res.* 1993 Aug;101(4):219-23.
44. Knutsson K, Brehmer B, Lysell L, Rohlin M. Asymptomatic mandibular third molars: oral surgeons' judgment of the need for extraction. *J Oral Maxillofac Surg.* 1992 Apr;50(4):329-33.
45. Kraszewski J, Swider M, Nowicki Z. Bruxism as a complicating factor in mandibular fractures. *Czas Stomatol.* 1978;31:1147-1149.
46. Krimmel M and Reinert S. Mandibular fracture after third molar removal. *J Oral Maxillofac Surg.* 2000;58:1110-1112.
47. Kwon YD, Ryu DM, Lee B, Kim YG, Oh JH. Separation of the buccal cortical plate for removal of the deeply impacted mandibular molars. *Int J Oral Maxillofac Surg.* 2006 Feb;35(2):180-2.
48. Laub Jr D. Facial Trauma, Mandibular Fractures [monografia na internet]. Updated: Jun 25, 2009. Disponível em: <http://emedicine.medscape.com/article/1283150-overview>.

49. Law AN, Bollen AM, Chen SK. Detecting osteoporosis using dental radiographs: a comparison of four methods. *J Am Dent Assoc.* 1996 Dec;127(12):1734-42.
50. Leone SA, Edenfield MJ, Cohen ME. Correlation of acute pericoronitis and the position of the mandibular third molar. *Oral Surg Oral Med Oral Pathol.* 1986;62:245-250.
51. Libersa P, Roze D, Cachart T, Libersa JC. Immediate and late mandibular fractures after third molar removal. *J Oral Maxillofac Surg.* 2002 Feb;60(2):163-5.
52. Lysell L, Rohlin MA study of indications used for removal of the mandibular third molar. *Int J Oral Maxillofac Surg.* 1988 Jun;17(3):161-4.
53. Maluf F, Carvalho GP, Junior JGD, Junior JGB, Garrafa V. Consentimento livre e esclarecido em odontologia nos hospitais públicos do distrito federal. *Ciência & Saúde Coletiva* 2007;12(6):1737-1746.
54. Martins M, Garcia M, Fernandes M, Reis E, Vilela R, Azevedo T, *et al.* Principais complicações clínicas odontológicas pós-operatórias da cirurgia de terceiro molar incluso/impactado. *ConScientiae Saúde*, 2010;9(2):278-284.
55. McPhee SJ, Ganong WF. *Fisiopatologia da doença – Uma introdução à Medicina Clínica.* 5ª ed. Mc Graw Hill; 2007.
56. Mehra P, Murad H. Internal fixation of mandibular angle fractures: a comparison of 2 techniques. *J Oral Maxillofac Surg.* 2008 Nov;66(11):2254-60.
57. Mitsukawa N, Satoh K, Uemura T, Hosaka Y. An unusual traumatic fracture of the mandibular symphysis resembling horizontal osteotomy for genioplasty. *J Craniofac Surg.* 2004 Mar;15(2):229-31.
58. Miyaura K, Matsuka Y, Morita M, Yamashita A, Watanabe T Comparison of biting forces in different age and sex groups: a study of biting efficiency with mobile and non-mobile teeth. *J Oral Rehabil.* 1999 Mar;26(3):223-7.
59. Moreno JC, Fernández A, Ortiz JA, Montalvo JJ. Complication rates associated with different treatments for mandibular fractures. *J Oral Maxillofac Surg.* 2000 Mar;58(3):273-80; discussion 280-1.
60. Obiechina AE, Oji C, Fasola AO. *Odontostomatol Trop.* Impacted mandibular third molars: depth of impaction and surgical methods of extraction among Nigerians. 2001 Jun;24(94):33-6.

61. Oliveira L, Schmidt D, Assis A, Gabrielli M, Hochuli-Vieira E, Filho V. Avaliação dos acidentes e complicações associados à exodontia dos terceiros molares. *Rev. Cir. Traumatol. Buco-Maxilo-Fac.* abr.-jun. 2006;6(2):51-56.
62. Osaki T, Nomura Y, Hirota J, Yoneda K. Infections in elderly patients associated with impacted third molars. *Oral Surg Oral Med Oral Pathol Oral Radiol Endod.* 1995 Feb;79(2):137-41.
63. Palomer R. Consentimiento informado en odontología: Un análisis teórico-práctico. *Acta bioeth.* 2009; 15(1): 100-105.
64. Pell GJ, Gregory GT. Report on a ten-year study of tooth division technique for removal of impacted teeth. *Am. J. Orthod.* 1942; 28:660-660.
65. Perry PA, Goldberg MH. Late mandibular fracture after third molar surgery: a survey of Connecticut oral and maxillofacial surgeons. *J Oral Maxillofac Surg.* 2000 Aug;58(8):858-61.
66. Peterson LJ, Ellis E 3rd, Hupp JR, Tucker MR. *Cirurgia oral e maxilo-facial contemporânea.* 3ª ed. Guanabara Koogan; 2000.
67. Pitekova L, Satko I, Novotnakova D. Complications after third molar surgery. *Bratisl Lek Listy.* 2010;111(5):296-8.
68. Renton T, Smeeton N, McGurk M. Factors predictive of difficulty of mandibular third molar surgery. *Br Dent J.* 2001 Jun 9;190(11):607-10.
69. Roth FS, Kokoska MS, Awwad EE, Martin DS, Olson GT, Hollier LH, et al. The identification of mandible fractures by helical computed tomography and panorex tomography. *J Craniofac Surg.* 2005 May;16(3):394-9.
70. Rudderman RH, Mullen RL. Biomechanics of the facial skeleton. *Clin Plast Surg.* 1992 Jan;19(1):11-29.
71. Santos D e Quesada G. Prevalência de terceiros molares e suas respectivas posições segundo as classificações de Winter e de Pell & Gregory. *Rev. Cir. Traumatol. Buco-Maxilo-fac., Camaragibe.* jan/mar 2009;9(1):83 – 92.
72. Scarfe WC, Farman AG, Sukovic P. Clinical applications of cone-beam computed tomography in dental practice. *J Can Dent Assoc.* 2006 Feb;72(1):75-80.
73. Sherperd J, Brickley M. Surgical removal of third molars. Each case needs careful thought. *BMJ.* 1994; 309:620-1.

74. Shintaku WH, Venturin JS, Azevedo B, Noujeim M. Applications of cone-beam computed tomography in fractures of the maxillofacial complex. *Dent Traumatol.* 2009 Aug;25(4):358-66.
75. ShROUT MK, Hildebolt CF, Potter BJ, BrunSDen TK, Pilgram TK, Dotson M, Yokoyama-Crothers N, Hauser J, Cohen S, Kardaris E, Civitelli R, Hanes P. Comparison of morphological measurements extracted from digitized dental radiographs with lumbar and femoral bone mineral density measurements in postmenopausal women. *Periodontol.* 2000 Mar;71(3):335-40.
76. Sorel B. Open versus closed reduction of mandible fractures. *Oral and Maxillofacial Surgery Clinics of North America.* 1998;10:553.
77. Ugboko VI, Oginni FO, Owotade FJ. An investigation into the relationship between mandibular third molars and angle fractures in Nigerians. *Br J Oral Maxillofac* 2000;38,427-429.
78. Valiatti R, Ibrahim D, Poli V, Heitz C, Pagnoncelli R, Silva D. Mandibular fracture during mandibular third molar extraction. *The Internet Journal of Dental Science* 2009;6(2).
79. Vasconcellos RJH, Oliveira DM, Moreira MD, Fulco MHM. Incidência dos terceiros molares retidos em relação à classificação de Winter. *Rev. Cir. Traumat. Buco Maxilo-Facial.* jan/jun 2002; 1(2):43-47.
80. Wagner KW, Otten JE, Schoen R, Schmelzeisen R. Pathological mandibular fractures following third molar removal. *Int J Oral Maxillofac Surg.* 2005 Oct;34(7):722-6.
81. Wagner KW, Schoen R, Wongchuensoontorn C, Schmelzeisen R. Complicated late mandibular fracture following third molar removal. *Quintessence Int* 2007;38:63-65.
82. Weinstein RS. Glucocorticoid-induced osteoporosis. *Rev Endocr Metab Disord.* 2001 Jan;2(1):65-73.
83. Werkmeister R, Fillies T, Joos U, Smolka K. Relationship between lower wisdom tooth position and cyst development, deep abscess formation and mandibular angle fracture. *Journal of Cranio-Maxillofacial Surgery.* Jun 2005; 33(3):164-168.
84. Woldenberg Y, Gatot I, Bodner L. Iatrogenic mandibular fracture associated with third molar removal. Can it be prevented? *Med Oral Patol Oral Cir Bucal.* 2007 Jan 1;12(1):E70-2.

85. Xavier C, Dias-Ribeiro E, Ferreira-Rocha J, Duarte BG, Ferreira-Júnior O, Sant'ana E, *et al.* Avaliação das posições dos terceiros molares impactados de acordo com as classificações de Winter e Pell & Gregory em radiografias panorâmicas. Rev. Cir. Traumatol. Buco-Maxilo-Fac., Camaragibe abr/jun 2010; 10,(2): 83-90.
86. Yazbek MA, Neto JF. Osteoporose e outras doenças osteometabólicas no idoso. Einstein 2008;6(1):S74-S8.

ANEXOS

Anexo 1 - Sistema de Pell & Gregory:

Esta classificação baseia-se na posição dos terceiros molares em relação ao bordo anterior do ramo ascendente (I, II e III) e ao plano oclusal (A, B e C): classe I quando o diâmetro mesio-distal da coroa do terceiro molar se encontra totalmente para anterior do bordo anterior do ramo ascendente da mandíbula, classe II quando o espaço entre o bordo anterior do ramo e a face distal do segundo molar inferior é menor que o diâmetro mesiodistal do terceiro molar e classe III quando não existe espaço entre o bordo anterior do ramo e a face distal do segundo molar inferior, encontrando-se o terceiro molar totalmente dentro do ramo ascendente mandibular; classe A quando a face oclusal do terceiro molar está ao nível do plano oclusal do segundo molar; classe B quando a face oclusal do terceiro molar está entre o plano oclusal e a linha cervical do segundo molar e classe C quando a face oclusal do terceiro molar está abaixo da linha cervical do segundo molar (Júnior *et al.*, 2006).

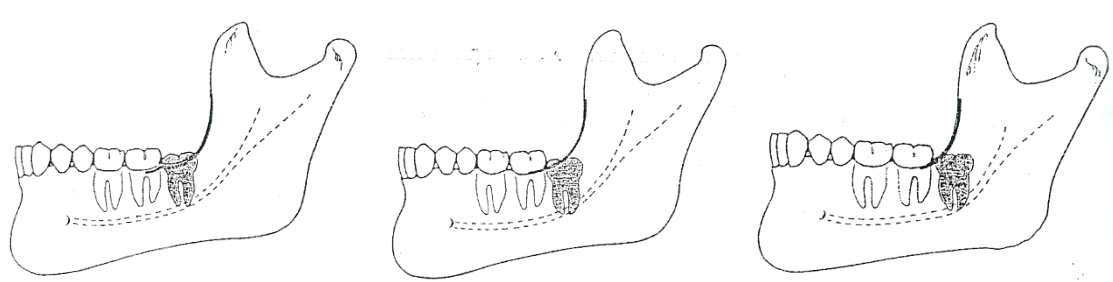


Figura 1 - Classificação da posição dos terceiros molares segundo Pell & Gregory em relação ao bordo anterior do ramo ascendente I, II e III, respectivamente (imagem adaptada de Peterson *et al.*, 2000).

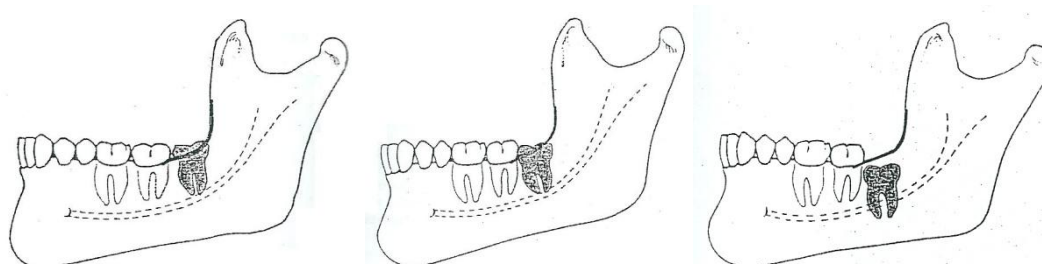


Figura 2 - Classificação da posição dos terceiros molares segundo Pell & Gregory em relação ao plano oclusal A, B e C, respectivamente (imagem adaptada de Peterson *et al.*, 2000).

Anexo 2 – Classificação de Winter:

Esta classificação, para determinação da angulação, baseia-se na posição do longo eixo do 3º molar inferior incluso relativamente ao longo eixo do 2º molar inferior erupcionado. Winter, em 1926, estabeleceu que, quando o longo eixo do terceiro molar estiver paralelo ao segundo molar estará em posição vertical; quando a coroa estiver mais próxima da raiz do segundo molar estará em posição mesio-angular; quando estiver distalmente angulado será disto-angular e, caso a angulação seja tão acentuada que o terceiro molar fique perpendicular ao longo eixo do segundo molar, é classificado como posição horizontal. Já nos casos em que o dente incluso em questão estiver inclinado para vestibular ou lingual, serão classificados, respectivamente, como em vestibuloversão e linguoversão (Santos *et al.*, 2009).

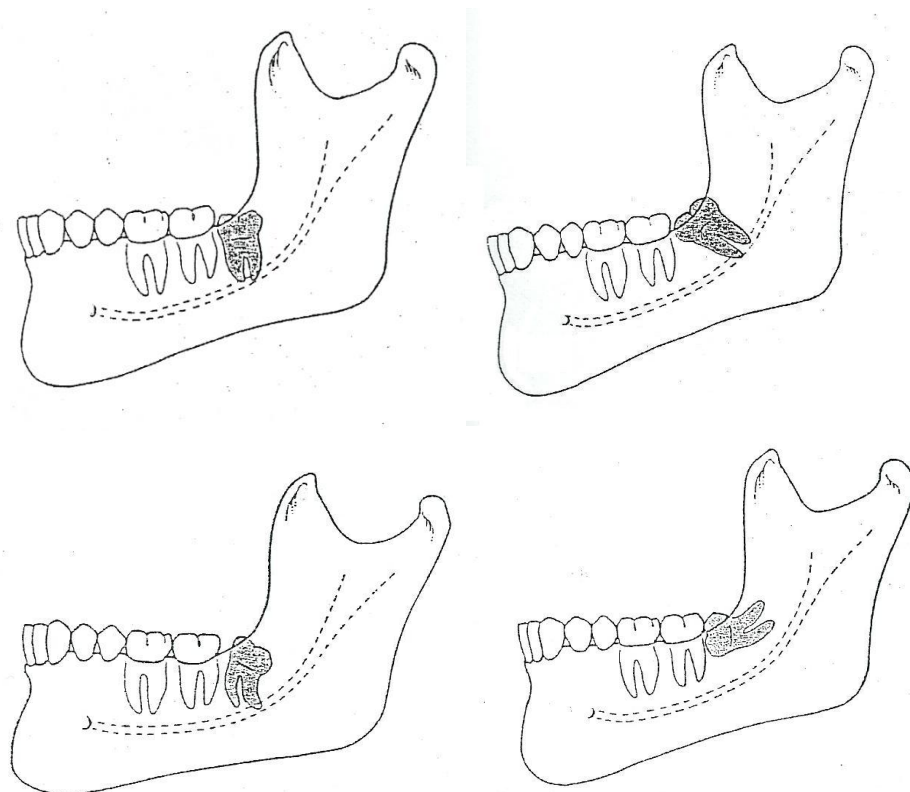


Figura 3 - Posição dos terceiros molares segundo a angulação: vertical, mesio-angular, disto-angular e horizontal (imagem adaptada de Peterson *et al.*, 2000).