



UNIVERSIDADE DE LISBOA

Faculdade de Medicina Veterinária

Prevalência de alterações radiográficas associadas à Doença Articular
Degenerativa no gato doméstico – Estudo retrospectivo de 100 casos

Emanuel Dias Costa

CONSTITUIÇÃO DO JÚRI

Doutor António José de Almeida Ferreira

Doutor Fernando Ribeiro Alves Afonso

Dra. Ana Luísa Deodato Ribeiro Mota

ORIENTADOR

Dra. Ana Luísa Deodato Ribeiro Mota

CO-ORIENTADOR

Doutor Fernando António da Costa Ferreira

2018

LISBOA



UNIVERSIDADE DE LISBOA

Faculdade de Medicina Veterinária

Prevalência de alterações radiográficas associadas à Doença Articular
Degenerativa no gato doméstico – Estudo retrospectivo de 100 casos

Emanuel Dias Costa

DISSERTAÇÃO DE MESTRADO INTEGRADO EM MEDICINA VETERINÁRIA

CONSTITUIÇÃO DO JÚRI

Doutor António José de Almeida Ferreira

Doutor Fernando Ribeiro Alves Afonso

Dra. Ana Luísa Deodato Ribeiro Mota

ORIENTADOR

Dra. Ana Luísa Deodato Ribeiro Mota

CO-ORIENTADOR

Doutor Fernando António da Costa Ferreira

2018

LISBOA

Agradecimentos

Começo por agradecer a toda a equipa do Hospital Veterinário das Laranjeiras pela forma como me receberam e por tudo aquilo que me deram nos 6 meses que passei por lá. Um bocadinho do médico veterinário que irei ser deve-se a vocês todos: Dr. Luís Cruz, Dr. Hugo Lopes, Dr. Felipe Almeida, Dr. Manuel Medeiros, Dra. Sofia Chichorro, Dr. Guilherme Domingos, Dra. Rita Cardoso, Dr. Nélon Santos, Dra. Ana Mota. À fantástica equipa de enfermagem: Andreia, Liliana e Juliana, sem vocês tinha sido impossível. E não posso deixar de agradecer também ao apoio de sempre das auxiliares mais prestáveis: Andreia, Vanessa e Elsa. Um obrigado especial á minha orientadora, Dra. Ana Mota, por tudo o que me ensinou durante o estágio e por todo o esforço e dedicação na realização desta tese. Ao Dr. Guilherme Domingos e Dr. Hugo Lopes agradeço também todo o apoio e ensinamentos durante o estágio assim como a participação e apoio na realização desta tese.

Ao meu co-orientador o Professor Doutor Fernando Ferreira agradeço por desde o primeiro momento se ter mostrado disponível e interessado em me ajudar em todo o processo. São professores assim que tornam esta faculdade um sítio especial para passarmos esta caminhada de 6 anos.

Uma palavra de apreço aquele que mostrou que tudo o que fazemos na vida pode ser feito com gosto e alegria. Aquele que me mostrou como realmente se aprende veterinária e tudo que há para além dela. Obrigado Professor Saraiva Lima por todas as saídas de campo.

Aos que se seguem, agradeço todo apoio não só nesta tese, neste curso, mas em tudo o que a minha vida já foi e tudo aquilo que ainda vai ser.

Mãe, pai e mana: só nós sabemos aquilo que passámos, aquilo que vivemos juntos. Caminhámos juntos até aqui. Continuaremos a caminhar juntos. Independentemente de tudo continuaremos a caminhar. Esta conquista é minha, mas o sacrifício também foi vosso. Obrigado por tudo! Também a ti Fifi dedico um pouco disto, desculpa todos os exames físicos e auscultações que sofreste, sem ti não seria o que sou hoje.

Ao meu super-herói por me ter mostrado que não há montanhas altas o suficiente para se escalar nem sonhos demasiados altos para cumprir. Vou-te retribuir tudo Dinis!

À minha melhor amiga, por se ter tornado minha família e por me ter ajudado a tornar em tudo aquilo que eu queria ser. Não tenho o jeito que tu tens com as palavras para conseguir dizer o que te quero, mas: Obrigado Ana Lú.

Resumo

Prevalência de alterações radiográficas associadas a doença articular degenerativa no gato doméstico – Estudo retrospectivo de 100 casos

A doença articular degenerativa (DAD) apresenta uma etiologia multifatorial, envolvendo fatores genéticos, biomecânicos e bioquímicos, caracterizando-se pela existência de degeneração da cartilagem articular com produção de novo tecido ósseo. A sua prevalência na população felina parece aumentar com a idade, sendo o seu diagnóstico feito com base na associação de sinais clínicos e alterações ao exame radiográfico.

O presente estudo teve por base uma amostra de 100 pacientes felinos (N=100) com exame radiográfico e anamnese disponíveis. Os objetivos principais foram calcular a prevalência de DAD na presente amostra e avaliar a frequência e a gravidade das lesões no esqueleto axial e apendicular. Para isto, os exames radiográficos dos 100 animais foram avaliados por dois observadores quanto à existência de sinais radiográficos compatíveis com DAD e respectivo grau de gravidade.

Na população avaliada, a prevalência de sinais radiográficos compatíveis com DAD foi de 38%. Os esqueletos apendicular e axial apresentaram alterações em 24% e 25% dos animais, respectivamente. Existiam lesões simultaneamente na coluna e nas articulações apendiculares em 11% dos animais avaliados. A articulação do esqueleto apendicular mais frequentemente afetada foi a articulação úmero-rádio-ulnar, e a que apresentou lesões de maior gravidade foi a articulação femoro-tíbio-patelar. No esqueleto axial, o segmento da coluna com maior frequência de alterações compatíveis com DAD foi a região torácica. Já a região lombar apresentou *scores* de gravidade mais elevados quando comparado com os restantes segmentos. Não foi encontrada uma associação estatisticamente significativa entre a presença de sinais radiográficos e o sexo ou a idade. No entanto, foi encontrada uma relação estatisticamente significativa entre a raça do animal e a presença de DAD ($p < 0,05$). A prevalência encontrada (38%) é largamente superior ao número de animais da amostra em que se suspeitava da existência de doença articular (3%).

Além de frequente, a DAD é sub-diagnosticada na prática clínica, sendo responsável por provocar dor crônica nos pacientes felinos passando muitas vezes despercebida quando a avaliação se baseia na anamnese e nos sinais clínicos. Sendo assim, o exame radiográfico e sua correta apreciação reveste-se de extrema importância de modo a identificar e possibilitar o tratamento desta doença.

Palavras-chave: doença articular degenerativa (DAD); exame radiográfico; gato; diagnóstico.

Abstract

Prevalence of radiographic changes associated with degenerative joint disease in the domestic cat – retrospective study of 100 cases

Degenerative joint disease (DJD) has a multifactorial etiology that involves genetics, biomechanics and biochemistry factors and it is characterized by the degeneration of the cartilage with production of new bone tissue. Its prevalence in the feline population increases with age and its diagnosis takes in consideration the clinical signs as well the radiographic changes.

The present study used a sample of 100 feline patients (N=100) with radiographic exams and anamnesis available. The main objective was to calculate DJD prevalence in the sample as well as determine the frequency and severity of these lesions in the axial and appendicular skeleton. To accomplish this, radiographic exams from 100 patients were observed and evaluated by two different observers, who assessed them for the presence of radiographic signs compatible with DJD and respective degree of severity.

In the evaluated population, the prevalence of radiographic signs compatible with DJD was 38%. The appendicular and axial skeleton had shown changes in 24% and 25% of the animals, respectively. There were lesions in both spine and appendicular joints in 11% of the population. The most frequently affected joint of the appendicular skeleton was the elbow, and the one that presented with the most severe lesions was the knee. In what concerns to the axial skeleton, the segment of the spine with the highest frequency of compatible with DJD was the thoracic region. The lumbar region presented higher severity scores when compared to the other segments.

No statistically significant association was found between the presence of radiographic signs and sex or age. However, a statistically significant relationship was found between the patient's breed and the presence of DJD ($p < 0,05$). The prevalence of DJD determined (38%) is significantly higher than the number of patients in which it was suspected (3%).

DJD is not only frequent and responsible for causing chronic pain in feline patients, but also under-diagnosed in the clinical practice, going unnoticed when the evaluation is based on anamnesis and clinical signs. Therefore, the radiographic examination and its correct evaluation is of extreme importance to identify and make the treatment of this disease possible.

Keywords: degenerative joint disease (DJD); radiographic exam; cat; diagnosis.

Índices

Índice Geral

Agradecimentos	ii
Resumo	iii
Índices	vi
Síglas, Abreviações e Símbolos	ix
Atividades Desenvolvidas no Estágio Curricular	x
Introdução	1
Parte I: Doença articular degenerativa felina	2
1. Sindesmologia: Generalidades	2
1.1. Estrutura articular	2
1.2. Classificação das articulações	2
1.2.1. Articulações Sinoviais	2
1.2.2. Articulações da Coluna Vertebral	7
1.3. Alterações articulares e sua classificação	7
2. Doença Articular Degenerativa (DAD)	8
2.1. DAD primária	9
2.2. DAD secundária	9
2.3. Fisiopatologia da DAD	10
2.3.1. Alterações ósseas	11
2.3.2. Alterações da membrana e líquido sinovial	12
2.3.3. Alterações da cartilagem	12
2.3.4. Alterações histológicas e bioquímicas	12
3. Etiologia e prevalência	13
4. Diagnóstico	14
4.1. Anamnese	16
4.2. Sinais Clínicos e Exame físico	17
4.2.1. Influência da dor crónica	17
4.3. Exame ortopédico	18
4.3.1. Marcha	19
4.3.2. Palpação em estação	20
4.3.3. Exame em decúbito lateral	20
4.4. Exame imagiológico	21
4.4.1. Exame radiográfico	21
4.4.2. Ressonância Magnética	23
4.5. Estudo líquido sinovial	23
4.6. Artroscopia	24
5. Maneio da DAD	24
5.1. Educação do cliente e monitorização clínica	25
5.2. Controlo de peso	25
5.3. Controlo de exercício	26
5.4. Fisioterapia	26
5.5. Maneio médico	28
5.5.1. Anti-Inflamatórios Não Esteróides (AINEs)	28
5.5.2. Alternativas aos AINEs	30

5.5.3. Fármacos com ação lenta sintomática para osteoartrite (SySADOAs)	32
5.6. Suplementos Nutricionais	33
5.7. Tratamento cirúrgico	34
5.8. Maneio Ambiental	34
5.9. Terapia com células estaminais	35
Parte II: Prevalência de alterações radiográficas associadas a Doença Articular Degenerativa no gato doméstico – Estudo retrospectivo de 100 casos	36
1. Objetivos.....	36
2. Materiais e Métodos	36
2.1. Critérios de Inclusão	36
2.2. Critérios de exclusão	36
2.3. Desenho do estudo	37
2.4. Análise estatística.....	39
3. Resultados	40
3.1. Idade dos animais do estudo	40
3.2. Raças dos animais do estudo.....	40
3.3. Género dos animais do estudo	41
3.4. Prevalência de DAD no estudo	41
3.4.1. Prevalência de DAD no esqueleto apendicular.....	42
3.4.2. Prevalência de DAD no esqueleto axial.....	43
3.4.3. Grau de gravidade das diferentes articulações do esqueleto apendicular	44
3.4.4. Grau de gravidade dos diferentes segmentos da coluna	45
3.5. Relação da idade com existência de DAD	46
3.6. Relação do sexo com existência de DAD	46
3.7. Relação da raça com existência de DAD	46
3.8. Concordância entre observadores nas diferentes articulações	47
4. Discussão	48
5. Conclusão	53
Bibliografia	54
Anexos	63

Índice de figuras

Figura 1- Representação esquemática de uma articulação sinovial. Adaptado de Junqueira, 2016	6
Figura 2- Esquema representativo do ciclo lesional na DAD. Adaptado de Piermattei et al., 2006	11
Figura 3- Abordagem de diagnóstico na DAD. Adaptado de Lascelles & Sheilah, 2010.....	15
Figura 4- Resumo dos principais sinais radiográficos na doença articular a nível do esqueleto apendicular. Adaptado de Davies et. al, 2016.	22
Figura 5- Exemplos de enriquecimento ambiental. Fotos originais	35
Figura 6- Exemplo de animal com sinais radiográficos compatíveis com DAD a nível do esqueleto apendicular.....	44
Figura 7- Exemplo de animal com sinais radiográficos compatíveis com DAD a nível do esqueleto axial	45

Índice de tabelas

Tabela 1- Classificação das doenças articulares felinas. Adaptado de Abercromby et al., 2006	8
Tabela 2- AINEs recomendados no gato com patologia musculoesquelética. Adaptado de Sparkes et al., 2010	30
Tabela 3- Alternativas aos AINEs comprovadas eficazes no tratamento de patologia musculoesquelética. Adaptado de Perry, 2014.	31
Tabela 4- Tabela resumo dos graus de gravidade e respetivos sinais radiográficos.	38
Tabela 5- Tabela resumo da frequência absoluta e relativa de alterações a nível do esqueleto apendicular.....	43
Tabela 6- Tabela resumo da frequência absoluta e relativa de alterações a nível do esqueleto axial.....	43
Tabela 7- Média do score de gravidade das articulações do esqueleto apendicular.....	44
Tabela 8- Média do score de gravidade das articulações do esqueleto axial.....	45
Tabela 9- Concordância entre observadores para as diferentes articulações.....	47

Índice de gráficos

Gráfico 1- Frequências absolutas relativas à variável Idade	40
Gráfico 2- Frequências absolutas e relativas da variável Raça.....	40
Gráfico 3- Frequências absolutas e relativas da variável Género	41
Gráfico 4- Prevalência de sinais radiográficos na amostra.....	41
Gráfico 5- Frequências absolutas e relativas da distribuição dos animais pelos grupos etários	46

Siglas, Abreviações e Símbolos

AA- Ácido araquidónico

AINEs- Anti-Inflamatórios Não Esteróides

COX- Ciclo-oxigenase

DAD- Doença Articular Degenerativa

DHA- Ácido docosahexaenóico

EPA- Ácido eicosapentaeóico

GAGs- Glicosaminoglicanos

HVL- Hospital Veterinário das Laranjeiras

MPS VI- Mucopolissacaridose VI

NMES- Estimuladores elétricos neuromusculares

OA- Osteoartrite

OARSI- Sociedade Internacional da Osteoartrite

SySADOAs- Fármacos com ação lenta sintomática para Osteoartrite

TENS- Estimulação elétrica nervosa transcutânea

Atividades Desenvolvidas no Estágio Curricular

O estágio curricular que serviu de base a esta tese foi realizado no Hospital Veterinário das Laranjeiras (HVL) localizado na área metropolitana de Lisboa. O estágio teve o seu início no dia 18 de setembro de 2017 e terminou no dia 18 de março de 2018, tendo uma duração total de 1008 horas. O estágio foi organizado em turnos rotativos que englobavam períodos da manhã (8h-16h), tarde (14h-22h), manhã e tarde (9h-21h) e noite (21h-9h).

Após o período mencionado continuei a frequentar pontualmente o HVL no sentido de concluir a recolha de dados para o desenvolvimento do presente trabalho.

No início de cada dia de trabalho, pelas nove da manhã, toda o corpo clínico realizava uma reunião geral em que eram discutidos todos os casos clínicos dos animais internados, referindo o progresso clínico, revendo o plano de diagnóstico e a abordagem terapêutica. A participação livre e ativa de todos os membros da equipa, incluindo a do estagiário, permitia que toda a equipa estivesse a par do desenvolvimento dos casos e que contribuísse para a sua resolução. Por vezes neste momento de reunião eram partilhadas dúvidas, experiências e conhecimentos técnicos entre médicos, enfermeiros e estagiários. Para além desta reunião, nas trocas de turno (13h e 21h), o médico responsável pelo internamento atualiza novamente a equipa sobre o desenvolvimento clínico de cada caso.

Foi possível assistir e participar em consultas de medicina geral, preventiva e de especialidade de animais de companhia bem como de animais exóticos, incluindo consultas de primeira e segunda opinião, e consultas de referência. No âmbito da consulta, foi possível discutir, com o clínico responsável, sobre os diagnósticos diferenciais mais prováveis e o estabelecimento do plano de diagnóstico e terapêutico para o animal em questão. Participei ainda em diversos procedimentos: contenção do animal, vacinação e desparasitação, colocação de microchip, preparação e administração de fármacos por via oral e injetável, colheita de amostras biológicas, limpeza e observação do conduto auditivo externo, entre outros procedimentos, sob a supervisão do médico veterinário assistente.

As principais funções desempenhadas no espaço de internamento foram: monitorização dos doentes internados, cuidados básicos de saúde, higiene e bem-estar, passeio e alimentação dos animais, preparação e administração de alimentação entérica, preparação e administração de medicação de acordo com as indicações do médico responsável, determinação da taxa de fluidoterapia, cateterização venosa, oxigenoterapia, toracocentese, abdominocentese, colocação de sonda nasoesofágica de alimentação, algaliação de cães e gatos, colheita de sangue, urina e outras amostras biológicas, medição das curvas de glicémia, medição de pressão arterial sistémica, reconhecimento, classificação e manejo da dor, preparação e realização de enemas, pequenas sessões de fisioterapia, contenção dos animais, e outros

serviços de enfermagem como limpeza e desinfecção de feridas e realização de pensos simples e rígidos, procedimentos de eutanásia, monitorização contínua de parâmetros vitais de pacientes críticos. Nos horários que incluíam exclusivamente serviço de urgência (noites e domingos), para além do referido anteriormente, pude fazer serviço de triagem, assistir e auxiliar na reanimação de animais em estado crítico. Outros procedimentos em que participei durante o internamento de pacientes e que merecem destaque foram: transfusão de plasma, quimioterapia, diálise peritoneal, hemodiálise, acupuntura.

No HVL, os procedimentos cirúrgicos são na sua maioria realizados no período da manhã. Foi possível observar cirurgias eletivas e de urgência, em diversas áreas, nomeadamente cirurgia geral, cirurgia da cavidade oral, cirurgia do aparelho génito-urinário, cirurgia da cavidade abdominal, cirurgia ortopédica e cirurgia oncológica. Entre as várias tarefas atribuídas aos estagiários nesta área incluíam: cateterização venosa do paciente, cálculo da dosagem, preparação e administração da medicação pré-anestésica e indutora da anestesia, tricotomia, limpeza e assepsia da região a ser intervencionada, entubação endotraqueal e monitorização anestésica do paciente. No decorrer da cirurgia pude ocupar uma de várias funções incluindo: circulante, anestesista, tendo sido permitida a sua participação em intervenções cirúrgicas de menor complexidade como orquiectomias em gato e em cão, suturas de aproximação dos planos musculares e subcutâneos, suturas de pele. No pós-operatório, tinha como função vigiar a recuperação anestésica do animal. Foi ainda possível assistir frequentemente à realização de endoscopias, principalmente endoscopia digestiva alta, colonoscopias, rinoscopias, broncoscopia e vídeo-otoscopias.

Nos exames de diagnóstico imagiológico, fui responsável pela preparação e posicionamento do animal, seleção de constantes radiográficas, auxílio na contenção ou na monitorização de pacientes sedados durante o exame ecográfico ou radiográfico. Em todas as atividades o estagiário teve sempre o apoio dos médicos veterinários, enfermeiros e auxiliares presentes.

No laboratório do HVL pude realizar análises sanguíneas incluindo; hemograma, perfis bioquímicos, i-stat, medições de lactato e glicémia, provas de coagulação, esfregaços sanguíneos, citologias de ouvido, pele, vaginais e de líquido livre abdominal, observação e avaliação de sedimentos urinários, provas bioquímicas urinárias, medição de densidade urinária, testes rápidos de diagnóstico serológico de doenças infecciosas e pancreatite, entre outros.

Durante o período de estágio, os estagiários estiveram envolvidos na realização de uma apresentação oral para o corpo clínico do HVL, sobre diversos temas de interesse clínico. Foi possível apresentar à equipa do HVL um trabalho com o tema “Maneio de Cateteres Endovenosos”.

Todas as atividades desenvolvidas permitiram-me ganhar autonomia na realização das várias tarefas, desenvolver a capacidade de organização e gestão do trabalho, assim como uma perspetiva crítica face às escolhas efetuadas para os diferentes pacientes.

Introdução

O diagnóstico de doenças ortopédicas nos pacientes felinos tem sido negligenciado quando comparada com o cão. Isto acontece não só pela facilidade com que os gatos têm para mascarar sinais clínicos mesmo quando apresentam lesões ortopédicas graves como pelo seu temperamento que dificulta muitas vezes o seu manuseio e conseqüentemente a execução de um correto exame físico e ortopédico (Klinck et al., 2012).

No entanto, com recentes estudos, a mostrarem a incidência de doença degenerativa articular nos gatos desde 19% até 92%, torna-se imperativo adaptar os métodos de diagnóstico a esta espécie de modo a tratar e controlar a dor que esta lesão degenerativa causa nos animais (Lascelles, 2010).

Na primeira parte desta tese de mestrado, será feito um levantamento bibliográfico com o objetivo de caracterizar a doença degenerativa articular e sua fisiopatologia, as ferramentas existentes para que possa ser feito um correto diagnóstico e discutidos as mais recentes formas de controlo da dor crónica existentes nesta doença assim como várias adaptações desde dieta até ao ambiente que podem ser feitas para melhorar a qualidade de vida do paciente felino.

Já na segunda parte, será discutida a utilidade de uma das ferramentas de diagnóstico da DAD: o exame radiográfico. O objetivo passa por mostrar que o exame radiográfico é uma ferramenta fundamental para o diagnóstico desta afeção ortopédica que tanto afeta a qualidade de vida dos animais. Para isso serão analisados exames radiográficos de vários animais que passaram por um hospital veterinário com o objetivo de calcular a prevalência da DAD e quais as articulações mais comumente afetadas.

Desta forma, na discussão pretende-se alertar para o fato de a DAD felina ser muitas vezes não diagnosticada e assim não tratada, resultando numa óbvia perda de qualidade de vida por parte dos animais afetados.

Parte I: Doença articular degenerativa felina

1. Sindesmologia: Generalidades

A sindesmologia ou artrologia é área da Anatomia que se dedica ao estudo das articulações.

A função das articulações passa por garantir o máximo de estabilidade do corpo quer em estação quer em locomoção. Para que exista locomoção normal é necessário que as articulações tenham uma amplitude de movimento normal e que sejam indolores (Piermattei, Flo & DeCamp, 2006).

As lesões das articulações são das mais comuns e das mais debilitantes que podemos encontrar na prática veterinária (Drum, Bockstahler, Levine & Marcellin-Little, 2015).

1.1. Estrutura articular

Uma articulação é formada pela união de dois ou mais ossos ou cartilagens através de outro tecido. O meio de união é usualmente tecido fibroso ou cartilagem, ou mesmo uma combinação de ambos (Getty, 2008).

1.2. Classificação das articulações

As articulações variam quer quanto à sua estrutura quer quanto à disposição dos seus elementos. No entanto, podem ser classificadas de acordo com as suas características estruturais e funcionais em: articulações fibrosas (antigamente denominada sinartrose), articulações cartilaginosas (antigamente denominada de anfiartrose) e articulação sinovial (antigamente denominada de diartrose) (Getty, 2008).

A articulação fibrosa caracteriza-se pela união dos constituintes da articulação através de tecido fibroso. Isto impede praticamente o movimento sendo por isso referidas muitas vezes como articulações fixas ou imóveis, e inclui quer suturas (articulações da cabeça com ossos intimamente unidos por tecido fibroso) quer sindesmoses (por exemplo, nas inserções das cartilagens costais entre si) (Getty, 2008).

As articulações cartilaginosas apresentam-se unidas por fibrocartilagens ou cartilagem hialina. Nestas o movimento está dependente da forma das várias partes da articulação e pela quantidade e flexibilidade do meio de união, existindo assim: sincondroses e sínfises.

As articulações sinoviais são caracterizadas pela existência de uma cavidade articular com uma membrana sinovial na cápsula articular e pela sua grande mobilidade (Getty, 2008).

1.2.1 Articulações Sinoviais

Também referidas como diartroses ou articulações móveis, apresentam cápsula articular e ligamentos que são responsáveis pela união dos ossos (Figura 1) (Getty, 2008).

São as articulações dotadas de grande mobilidade e são, geralmente, as que unem os ossos longos (Carneiro & Junqueira, 2008).

1.2.1.1. Superfície articular

As *facies articulares* são na maioria dos casos lisas variando muito quanto ao seu formato. Em determinadas articulações esta apresenta a superfície interrompidas por cavidades não articulares denominadas fossas ou fossetas sinoviais (Getty, 2008).

1.2.1.2. Cartilagem articular

A cartilagem articular permite o deslizamento das articulações e evita a erosão e encurtamento do osso subcondral. A cartilagem de um animal adulto quando saudável deve apresentar-se branca, suave e translúcida apresentando pouca irrigação, vasos linfáticos e terminações nervosas. Esta irrigação pobre leva a que em caso de trauma o processo inflamatório de reparação só comece a ocorrer quando a lesão se estende até ao osso subcondral (Buckwalter, Mankin & Grodzinsky, 2005; Piermattei et al., 2006).

As cartilagens articulares revestem as superfícies articulares dos ossos variando de espessura consoante a articulação, sendo mais espessas nas articulações sujeitas a maior pressão e atrito (Getty, 2008).

A resiliência da cartilagem é um eficiente amortecedor das pressões mecânicas intermitentes que são exercidas sobre a cartilagem articular. Mecanismo similar ocorre nos discos intervertebrais (Carneiro & Junqueira, 2008).

A cartilagem das superfícies articulares consiste em cartilagem hialina constituída por condrócitos embebidos em matriz extracelular. Os componentes da matriz são produzidos pelos condrócitos que, em condições normais, são a única célula que constitui a cartilagem articular. Eles além de produzirem os constituintes da matriz, detetam também alterações da composição da mesma (Buckwalter et al., 2005; Carneiro & Junqueira, 2008).

A matriz da cartilagem é constituída por moléculas de colagénio (maioritariamente do tipo II), glicosaminoglicanos (GAGs), que se unem a proteínas formando os proteoglicanos. Os tipos de GAGs que tendem a existir na cartilagem são o sulfato de condroitina, sulfato de queratina e o ácido hialurónico. Os proteoglicanos podem então unir-se a moléculas de ácido hialurónico formando unidades denominadas de agregados. O sulfato de condroitina estabelece ligações eletrostáticas com as fibras de colagénio contribuindo para a rigidez da cartilagem (Carneiro & Junqueira, 2008).

As moléculas de proteoglicanos isoladas ou que formam agregados constituem um filtro contendo grande número de moléculas de água. Esses componentes da matriz, ricos em GAGs

muito ramificados e hidratados, funcionam como uma mola biomecânica através do mecanismo de repulsão electrostática recíproca entre os grupos carboxilo e sulfato dos glicosaminoglicanos, ambos com carga elétrica negativa. Essas cargas negativas também são responsáveis pela separação das ramificações dos GAGs, que criam espaços que serão ocupados por moléculas de água. Quando desaparecem as pressões, a água é atraída de volta para os interstícios entre as ramificações dos GAGs. O movimento da água, com nutrientes e gases dissolvidos, é desencadeado pelo uso da articulação. Esse movimento de líquido é essencial para a nutrição da cartilagem e para as trocas de oxigénio e dióxido de carbono entre a cartilagem e o líquido sinovial (Carneiro & Junqueira, 2008).

Morfologicamente podemos dividir a cartilagem articular em quatro zonas distintas: zona superficial; zona de transição; zona profunda; zona de cartilagem calcificada. A zona superficial caracteriza-se por ser a camada mais fina com grande concentração de colagénio e baixa concentração de proteoglicanos, sendo a camada que mais rapidamente degrada proteoglicanos. A zona de transição como o nome indica apresenta características das camadas com as quais contata. A zona profunda contém a maior concentração de proteoglicanos e as fibras de colagénio com maior diâmetro e menor concentração de água. Por fim, a zona calcificada apresenta uma atividade metabólica nula, apresentando as células aí existentes um volume reduzido e separando a zona profunda do osso subcondral (Buckwalter et al., 2005).

A espessura da cartilagem articular varia: na superfície côncava a porção média é mais fina, enquanto que na superfície convexa a zona central é a mais espessa (Liebich & König, 2002). As fibras de colagénio da matriz da cartilagem articular apresentam-se orientadas de modo a aguentar o maior stress e tensão possível. A cartilagem hialina diminui os efeitos da concussão e reduz, em muito, a fricção (Liebich & König, 2002).

1.2.1.3. Cápsula articular

A cápsula articular consiste numa espécie de tubo cujas extremidades se apresentam inseridas em torno das superfícies articulares. Esta apresenta duas camadas: uma externa constituída de tecido fibroso e uma interna, a membrana sinovial (Getty, 2008).

A camada fibrosa da cápsula articular, constituída por tecido conjuntivo denso) apresenta-se em contiguidade com o pericôndrio (tecido conjuntivo que cobre a cartilagem) adjacente ou periósteo (membrana que reveste a superfície externa do osso, exceto onde este é coberto por cartilagem) podendo ser reforçada pelos ligamentos, que são mais comumente encontrados exteriormente à articulação (Liebich & König, 2002).

A espessura da camada fibrosa varia muito nas diferentes articulações, dependendo largamente das forças mecânicas a que está sujeita (Liebich & König, 2002).

Lesões nesta camada regeneram lentamente devido à baixa irrigação sanguínea existente. Já a irrigação nervosa é considerável, assim, quando a cápsula articular distende por aumento do volume do líquido sinovial provocará dor (Liebich & König, 2002).

O revestimento da camada sinovial é constituído por dois tipos celulares. Um dos tipos celulares é o fibroblasto e o outro tem o aspeto e atividade funcional semelhante ao macrófago (Carneiro & Junqueira, 2008).

1.2.1.4. Ligamentos

Os ligamentos compostos, geralmente, por tecido fibroso branco são responsáveis por unir os ossos entre si, sendo praticamente inelásticos. De acordo com a sua posição na articulação podem ser classificados em extra-articulares ou intra-articulares (Getty, 2008).

1.2.1.5. Discos e meniscos articulares

Os discos e meniscos são elementos fibrocartilagíneos ou tecido fibroso embutido entre as cartilagens articulares dividindo a cavidade articular de forma total ou parcial em dois compartimentos, por exemplo articulação temporomandibular e femoro-tíbio-patelar (Getty, 2008).

Estes, são responsáveis por tornar mais congruentes as superfícies articulares permitindo maior amplitude e variedade de movimentos e diminuindo a concussão (Getty, 2008).

1.2.1.6. Cartilagem marginal

A cartilagem marginal é um anel fibrocartilagíneo que rodeia a borda da cartilagem articular ampliando a cavidade e contribuindo também para a prevenção de fraturas do bordo articular (Getty, 2008).

1.2.1.7. Membrana Sinovial

As membranas sinoviais são altamente vascularizadas, misturando-se com o perióstio e cobrindo assim todas as estruturas da articulação, com exceção da cartilagem articular e menisco. As células desta membrana, denominadas de sinoviócitos, têm a função de fagocitose e produção do líquido sinovial (Piermattei et al., 2006).

Esta função é assegurada pelos dois tipos de sinoviócitos existentes: o tipo A, responsável pela fagocitose, e o tipo B, produtor de proteínas (Liebich & König, 2002).

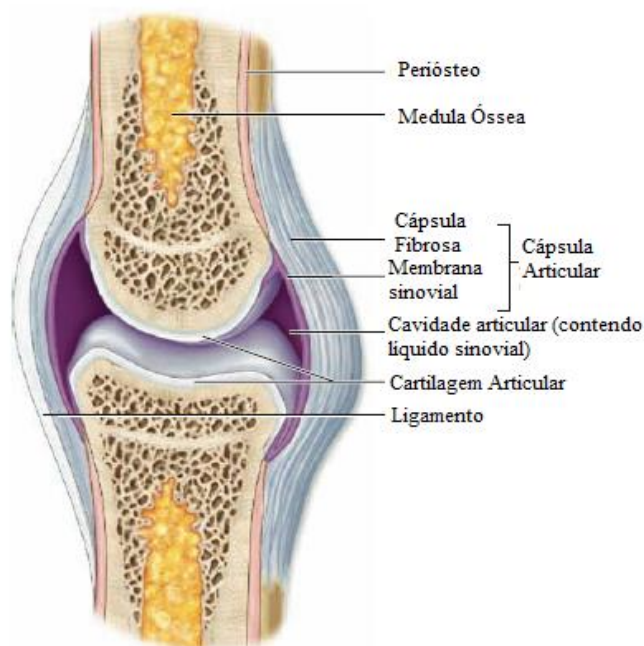
1.2.1.8. Líquido Sinovial

O líquido sinovial, que tem como função primordial a lubrificação. É produzida por diálise do plasma sanguíneo e contém elevado teor de ácido hialurônico, sintetizado pelas células da camada sinovial. O deslizamento das superfícies articulares que são revestidas por cartilagem hialina, sem pericôndrio, é facilitado pelo efeito lubrificante do ácido hialurônico diminuindo a fricção e, desta forma, atenuando o desgaste da cartilagem articular. O líquido sinovial é uma via transportadora de substâncias entre a cartilagem articular (avascular) e o sangue dos capilares da membrana sinovial. Nutrientes e oxigênio passam do sangue para líquido sinovial e o dióxido de carbono difunde-se em sentido contrário (Carneiro & Junqueira, 2008).

O líquido sinovial pode ser útil na distinção de processos inflamatórios e não inflamatórios da articulação, uma vez que em condições inflamatórias o padrão eletroforético proteico sofre alterações, com diminuição dos açúcares, aumentos do número de células e com o rácio de tipos de células alterados. A qualidade dos GAGs diminui rapidamente na presença de infecções e pode diminuir de forma lenta no caso de osteoartrite crónica (Abercromby, Innes & May, 2006).

As mucoproteínas, que também derivam da diálise do plasma, estão diretamente relacionadas com a viscosidade do líquido sinovial, sendo maior nas articulações mais pequenas e com menor frequência de uso. A temperaturas baixas a viscosidade do líquido apresenta-se aumentada (Piermattei et al., 2006).

Figura 1- Representação esquemática de uma articulação sinovial. Adaptado de Junqueira, 2016.



1.2.2. Articulações da Coluna Vertebral

A coluna vertebral é constituída por articulações denominadas de afiartroses, articulações cartilaginosas secundárias ou fibrocartilaginosas e representam articulações em que os ossos que a constituem estão unidos por fibrocartilagem nalguma fase da sua existência (Carneiro & Junqueira, 2008).

1.2.2.1. Discos Intervertebrais

Os discos intervertebrais localizam-se entre os corpos das vértebras encontrando-se unidos a estas através de ligamentos. Os discos são constituídos por dois componentes principais: o anel fibroso e o núcleo pulposo. O anel fibroso é constituído essencialmente por fibrocartilagem possuindo perifericamente uma porção de tecido conjuntivo denso. Já o núcleo pulposo constitui a porção central do anel fibroso formado por células arredondadas, dispersas num líquido viscoso rico em ácido hialurónico. Em animais jovens o núcleo pulposo apresenta grandes dimensões sendo gradualmente substituído por fibrocartilagem (Carneiro & Junqueira, 2008).

A função principal dos discos intervertebrais passa por evitar o desgaste do osso das vértebras durante os movimentos da coluna vertebral. Sendo o rico em ácido hialurónico, o núcleo pulposo é muito hidratado conseguindo absorver as pressões resultantes do impacto protegendo as vértebras (Carneiro & Junqueira, 2008).

1.3. Alterações articulares e sua classificação

Os problemas articulares, que envolvem quer o Homem quer as espécies animais, relacionam-se com um aumento da sua esperança média de vida. Muitas das afeções que ocorrem a nível articular podem evoluir para osteoartrose crónica, como por exemplo trauma ou infecção da articulação. O objetivo do médico veterinário deve assim passar por impedir ou atrasar este progresso e, quando as alterações já são crónicas, minimizar o desconforto e melhorar a função do membro (Piermattei et al., 2006).

Artrite é um termo usado de forma inconstante para descrever qualquer alteração que ocorra a nível articular. As artrites devem ser divididas em inflamatórias ou não inflamatórias, dependendo do grau de inflamação, uma vez que qualquer alteração a nível articular provoca inflamação podendo esta ser mais ou menos extensa (Abercromby et al., 2006).

Piermattei (2006) sugere que devemos considerar o termo artrite como forma de descrever a inflamação de uma articulação e o termo artrose para processos degenerativos da articulação em que o líquido sinovial apresenta alterações mínimas (Tabela 1).

Tabela 1- Classificação das doenças articulares felinas. Adaptado de Abercromby et al., 2006.

Doença articular inflamatória	Imunomediada	Erosiva	
		Não erosiva	
	Infeciosa	Viral, fúngica, bacteriana, protozoários, Rickettsia, Mycoplasma	
	Induzida por cristais	Hidroxiapatite, urato de sódio, pirofosfato de cálcio.	
Doença articular não inflamatória	Doença articular degenerativa	Primária	Osteoartrite Espondilose
		Secundária	Traumática Neoplásica Coagulopatia

2. Doença Articular Degenerativa (DAD)

A doença articular degenerativa é uma entidade muito antiga, sendo possível de observar em fósseis de dinossauros alterações articulares (May, 1994).

Todos os mamíferos desenvolvem DAD, com progressiva destruição de um ou mais componentes da articulação: cartilagem, osso subcondral, ligamentos e cápsula articular (Lascelles, 2010).

Doença Articular Degenerativa é um termo “guarda chuva” que inclui quer causas inflamatórias de degeneração articular, quer causas não inflamatórias. Apesar de frequentemente os termos osteoartrite felina e a DAD serem usados de forma permutável, a DAD refere-se a qualquer anormalidade nas articulações, quer cartilagosas quer sinoviais (Javier Benino; Kerwin, 2010).

A DAD caracteriza-se por degeneração da cartilagem articular com produção de novo tecido ósseo nas margens articulares (May, 1994). Não deve ser considerada como uma entidade

única, mas reconhecida como sendo uma reação a vários tipos de lesões que ocorrem a nível articular. Apesar de DAD não ser o termo perfeito para descrever o que ocorre, uma vez que torna pouco evidente os processos de reparação e regeneração, deixa mais claro o processo de degenerescência que o termo osteoartrite. Osteoartrite tem sido considerado um termo pouco preciso, para descrever a DAD, por indicar um processo inflamatório em situações em que a inflamação é muito reduzida e pouco evidente, uma vez que, sendo um tecido avascular, a cartilagem não pode apresentar os sinais típicos de inflamação (Jacobson et al., 2008).

A DAD é infrequentemente diagnosticada em gatos, sendo um problema encontrado de forma comum em cães (Voss & Langley-Hobbs, 2009).

2.1. DAD primária

A causa predominante de DAD nos pacientes felinos não foi, ainda, identificada, isto sugere que a maioria dos casos de animais com DAD são primários ou idiopáticos (Lascelles, 2010).

A osteoartrite primária é a principal forma de DAD primária e está relacionada com o normal envelhecimento do animal ocorrendo assim frequentemente em animais mais velhos (Lascelles, 2010).

Relembrar que o uso dos termos primário e idiopático nesta e outras entidades pode apenas dever-se ao fato de ainda não nos ter sido possível descobrir a verdadeira etiologia, uma vez que poderam estar por descobrir, como por exemplo, modificações genéticas que predisponham um animal para a degenerescência articular (Bennett, Zainal Ariffin & Johnston, 2012).

2.2. DAD secundária

Causas de DAD secundária em gatos são congênitas, traumáticas, infecciosas e inflamatórias, nutricionais e imunomediadas, apesar de não existirem provas que suportem muitas destas causas (Lascelles, 2010).

A doença articular que surge como consequência de trauma ou displasia da anca está bem documentada. Existem mesmo autores que defendem que cerca de 13% dos casos de DAD podem estar relacionados com trauma, apesar de ser difícil confirmar a existência de trauma articular ao longo da vida de um gato. Isto porque este pode ocorrer sem o dono se aperceber, podendo até pequenos traumas que afetam de forma repetitiva a mesma articulação ser a causa de DAD de origem traumática (Bennet et al., 2012).

Entre outras causas secundárias de DAD destacam-se: a mucopolissacaridose, luxação patelar medial, acromegália, osteocondrodysplasia do Scottish fold, e outras artropatias (Bennet et al., 2012).

A mucopolissacaridose VI (MPS VI) encontra-se bem descrita ocorrendo principalmente em gatos Siameses ou cruzados de Siameses. Caracteriza-se, entre outras coisas, por uma incorreta formação de cartilagem que afeta conseqüentemente ossos e articulações. Esta ocorre por 2 mutações no mesmo gene que leva a perda da enzima responsável pela degradação de GAGs com acumulação de estes em lisossomas. Sabemos hoje que administração intra-articular de N-acetilgalactosamina-4-sulfatase pode prevenir a ocorrência de doença articular grave no caso da mucopolissacaridose VI (Auclair, Hopwood, Lemontt, Chen & Byers, 2007; Voss & Langley-Hobbs, 2009; Yogalingam et al., 1996).

Os gatos da raça Maine Coon apresentam predisposição para sofrer de displasia da anca, sendo assim, osteoartrite existente nesta articulação será mais comum (Bennet et al., 2012).

Em gatos cuja dieta seja rica em fígado é comum encontrar um tipo de doença articular como consequência da hipervitaminose A que se verifica e que afeta a sinóvia articular. Isto ocorre devido ao fato de o aumento excessivo da vitamina A em gatos aumenta atividade dos osteoblastos com neoformação óssea (Bennet et al., 2012; Corbee et al., 2014).

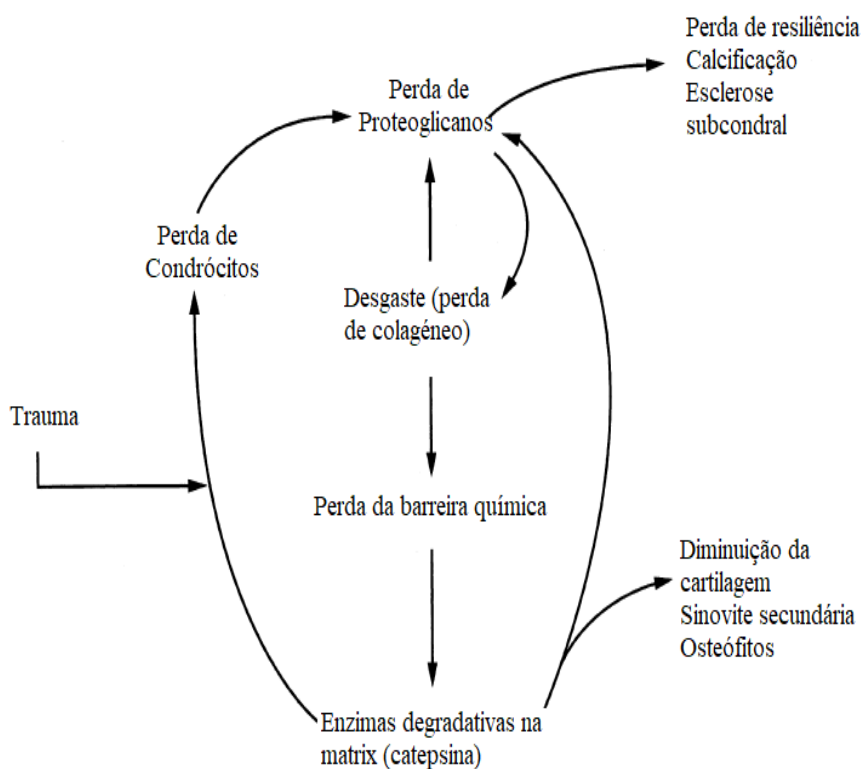
2.3. Fisiopatologia da DAD

A gradual perda de cartilagem articular é o que define a progressão da DAD, sendo por isso importante entender de que forma funciona o metabolismo articular (Abercromby et al., 2006).

Apesar de ser um processo degenerativo temos de ter em conta que existem mecanismos de reparação que se ativam aquando da lesão na cartilagem articular, com a migração, proliferação e tentativa de reparação por parte dos condrócitos. O que caracteriza a doença articular é o fato de, apesar de existirem processo regenerativos, os processos de degradação a nível articular apresentam-se exacerbados (Abercromby et al., 2006).

A degradação da cartilagem começa quando existe compressão e stress sobre a articulação ou desgaste desta com lesão celular e libertação de catépsina que provoca a degradação de proteoglicanos com aumento da quantidade de água. Tudo isto leva a que haja uma perda de resiliência cartilágnea, deixando o colagénio exposto, permitindo a ocorrência de fissuras e deixando a cartilagem ainda mais vulnerável a lesões futuras. Nova lesão ocorrerá, com nova libertação de catépsina e recomeçando assim o ciclo da DAD. A razão de existir inflamação sinovial ainda não é clara, mas acredita-se que os materiais libertados da cartilagem afetada podem ser os responsáveis pela existência de inflamação (Figura 2) (Buckwalter et al., 2005; Piermattei et al., 2006).

Figura 2- Esquema representativo do ciclo lesional na DAD. Adaptado de Piermattei et al., 2006.



2.3.1. Alterações ósseas

A nível ósseo as principais alterações são: a presença de osteófitos marginais e o aparecimento de esclerose subcondral (Piermattei et al., 2006).

Os osteófitos desenvolvem-se nas margens articulares onde a sinóvia se reflete para a junção condral-pericondral. Mais raramente, os osteófitos aparecem em áreas não cobertas pela sinóvia. Estes esporões ósseos que se formam exteriormente à articulação onde os tendões se inserem são denominados de entesiófitos. O formato destes osteófitos vai ser determinado pelas forças mecânicas e contornos de superfície de onde sofreram protrusão, sendo que cada articulação é caracterizada por apresentar um padrão de formação de osteófitos (Buckwalter et al., 2005; Piermattei et al., 2006).

Já a esclerose ocorrerá em áreas onde existe erosão cartilágnea. O osso, após a lesão, vai apresentar-se polido com aparência semelhante a marfim representando um processo avançado de destruição da cartilagem (Piermattei et al., 2006).

2.3.2. Alterações da membrana e líquido sinovial

Na DAD, a membrana sinovial apresenta-se geralmente normal. A superfície pode apresentar-se ligeiramente hiperplásica, mas a resposta inflamatória é mínima, exceto em determinadas formas de osteoartrite da articulação coxofemoral. Em algumas formas de rotura parcial do ligamento cruzado cranial parece existir também um revestimento sinovial proliferativo característico. Isto parece sustentar a hipótese apresentada por Griffen e Vasseur de que existe um mecanismo imunomediado que se desenvolve naturalmente no caso de rotura do ligamento cruzado (Piermattei et al., 2006).

Em 2014, um estudo, desenvolvido com o objetivo de fazer uma caracterização histopatológica de articulações de gatos com DAD, conclui que as membranas sinoviais de animais com DAD apresentam um ligeiro aumento da densidade celular, com existência de infiltrado e um alargamento ligeiro da membrana sinovial (Freire, Meuten & Lascelles, 2014). Atualmente, em pacientes humanos com DAD sabe-se que citocinas inflamatórias (IL-1B, IL-6, TNB-alfa) estão implicadas na patogénese da dor e doença articular, sendo que existe uma elevação da concentração destas no líquido sinovial (Gruen et al., 2017).

Além disto, em 2017, um grupo de investigadores italianos descreveu pela primeira vez no cão a existência de um sistema endocanabinóide em osteoartrite. Em animais com doença articular parece haver uma ativação dos recetores canabinóides que contribuem para a existência de inflamação. No entanto, a produção de endocanabinóides para o líquido sinovial parece ser a responsável por modular essa mesma resposta inflamatória (Valastro et al., 2017).

2.3.3. Alterações da cartilagem

A cartilagem apresenta-se macia e com cor amarela a esbranquiçada com depressões e sulcos lineares evidentes desde o início das lesões articulares. Quando a doença avança a cartilagem pode passar a suave e esponjosa. Nas áreas onde o osso subcondral fica exposto e submetido a desgaste, a cartilagem apresenta uma superfície polida (Piermattei et al., 2006).

2.3.4. Alterações histológicas e bioquímicas

Collins, através de Piermattei (2006), foi o responsável por definir as alterações histológicas que ocorrem em caso de doença articular e que progridem desta ordem, podendo existir exceções: perda da superfície da cartilagem; aumento difuso do número de células; perda moderada de coloração associada a perda de proteoglicanos; aparecimento de vasos subcondrais; ocorrência de depressões verticais à superfície que se podem estender até à zona calcificada; perda acentuada de proteoglicanos; aparecimento de condrócitos; exposição de osso esclerótico por erosão do osso subcondral; formação de quistos subcondrais; formação

de cartilagem sobre as zonas erodidas e osteófitos. A ordem de ocorrência das lesões histológicas nem sempre segue este curso, sendo possível existir erosão sem aparecimento de osteófitos marginais, ou existirem osteófitos sem a existência de alteração da cartilagem articular.

Já em termos bioquímicos existe alteração do colagénio tipo I e II produzido pelos condrócitos que passa a ter maior diâmetro, passando a ser idêntico àquele existente na pele e osso mais do que ao que existe comumente na cartilagem articular. A síntese de proteína e GAGs apresenta-se aumentada, sendo proporcional à gravidade da lesão. Apesar disto, a quantidade de proteínas e GAGs apresenta-se diminuída. Isto é explicado por existir uma alteração da natureza dos proteoglicanos produzidos. Existe uma diminuição da cadeia de sulfato de condroitina e, assim, uma alteração da composição dos GAGs. A alteração principal é a existência de uma maior quantidade de condroitina-4 e não de tipo 6 como é comum no adulto, existindo uma diminuição da agregação dos proteoglicanos associado com uma diminuição dos agregados existentes (May, 1994; Piermattei et al., 2006).

Em casos, graves existe perda da capacidade de reparação. Isto apoia a ideia de que o tratamento deve ser instituído o mais precocemente possível de modo a garantir que as células e a matriz ainda têm capacidade de reparação de lesões mínimas a moderadas. Além disto, parece sensato pensar que o tratamento se pode basear em agentes que diminuam ou atrasem a degradação enzimática existente (Piermattei et al., 2006).

3. Etiologia e prevalência

A causa de DAD é desconhecida, mas vários fatores predisponentes têm sido relatados (Pollard, Guilford, Ankenbauer-Perkins & Hedderley, 2006).

A maioria dos estudos está de acordo quanto ao fato de a prevalência e severidade da DAD aumentar com a idade (Lascelles, 2010; Slingerland, Hazewinkel, Meij, Picavet & Voorhout, 2011).

Hardie e equipa (2002) reportaram que cerca de 90% dos gatos com mais de 12 anos apresentam doença articular, sendo que a idade, apresenta-se assim como o principal fator de risco para o desenvolvimento de DAD.

Já um estudo desenvolvido com gatos com idade superior a 6 anos mostrou que 61% dos gatos apresentavam osteoartrite em pelo menos uma articulação, mas que em 48% dos animais do estudo várias articulações apresentavam-se afetadas. Na universidade de Glasgow e com gatos com idades compreendidas entre os 0,2 e os 18 anos 33,9% dos animais apresentavam doença articular degenerativa, sendo que a mediana se encontrava nos 10 anos de idade (Bennet et al., 2012).

Apesar de existir evidência em humanos e cães da ligação entre a obesidade e o desenvolvimento de osteoartrite, muitos dos gatos com osteoartrite apresentam-se com anorexia quando se apresentam à consulta (Kerwin, 2010).

Ainda assim, a manifestação clínica de DAD é maior em animais obesos quando comparada com animais de condição corporal normal. Gatos obesos estão três vezes mais predispostos a visitarem o veterinário com queixas de claudicação (Voss & Langley-Hobbs, 2009).

É, no entanto, indubitável que os gatos geriátricos obesos apresentam um quadro clínico pior uma vez que existe uma sobrecarga sobre as articulações, o que contribui para a lesão articular (Bennet, 2012).

Muito tem sido especulado acerca do papel da nutrição, exercício, esterilização precoce e fatores ambientais no desenvolvimento de osteoartrite felina, no entanto as certezas são escassas (Kerwin, 2010).

Existe também evidência que a DAD felina pode tratar-se de um processo de “envelhecimento acelerado” e que suporta que genes expressos de forma diferencial podem, de fato, estar relacionados com o processo de doença em si e não com o processo de envelhecimento apenas (Gao et al., 2013).

A doença renal crónica parece também estar presente em muitos dos pacientes que sofrem de DAD e Marino et al. (2014) sugere mesmo que possa existir um mecanismo comum que justifique a inflamação ou resposta imunomediada a nível renal e articular, sendo necessários mais estudos para esclarecer esta questão.

Apesar dos vários estudos feitos, apenas a idade mostra estar significativamente associada com a DAD, assim, peso, condição corporal e sexo ainda não apresentam uma associação significativa com a DAD (Lascelles, 2010).

Apesar de já haverem diversos avanços ainda são poucas as certezas quanto à etiologia e fatores predisponentes de DAD, embora o uso de tecnologias genómicas e proteómicas possa ajudar a perceber melhor a origem desta afeção e assim facilitar o seu reconhecimento e tratamento, que serão abordados de seguida (Al-Murrani, Gao, Lee, Malladi & Frantz, 2013).

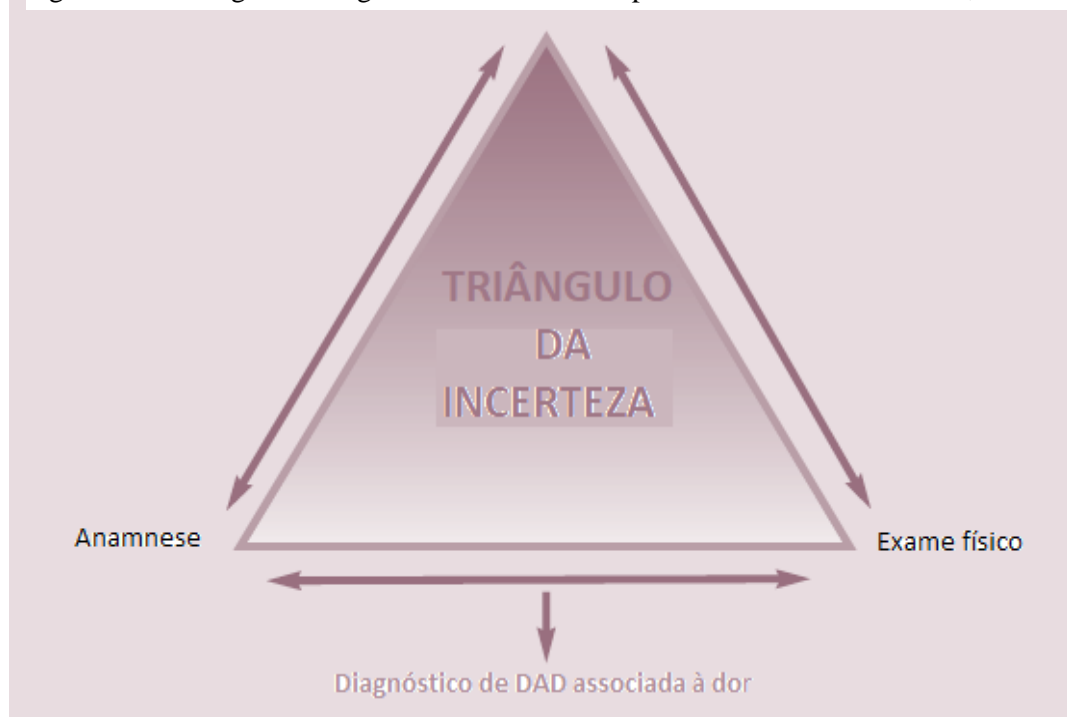
4. Diagnóstico

Nos cães, é comum usar-se a combinação da anamnese, exame físico/exame ortopédico e exame radiográfico para concluir se a DAD está ou não associada com dor. Geralmente, ao usarmos estas 3 ferramentas, conseguimos ficar relativamente certos quanto ao diagnóstico (Lascelles, 2010).

Em contraste, e tendo em conta a pouca informação acerca da DAD felina, conjugada com a dificuldade do veterinário a executar um correto exame ortopédico no gato e o fato de haver

ainda alguma falta de conhecimento dos sinais radiográficos mais comuns na DAD felina, tornam o diagnóstico um desafio maior. Estas 3 ferramentas formam aquilo que chamamos o “triângulo da incerteza”, e que no caso da DAD é muito grande (Figura 3) (Lascelles, 2010). Assim, a forma de tentar que esta incerteza seja a mais reduzida passa por recolher uma história viável junto do tutor, execução de testes de performance, exame ortopédico (mesmo tendo em conta a dificuldade), exame radiográfico e, se necessário, usar outras ferramentas de diagnóstico como ressonância magnética, avaliação do líquido sinovial, entre outros (Lascelles 2010).

Figura 3- Abordagem de diagnóstico na DAD. Adaptado de Lascelles & Sheilah, 2010.



Sem a intervenção médica, muitos dos gatos com DAD irão estar desconfortáveis e sentir dor durante anos, o que afetará, em muito, a sua qualidade de vida. Deste modo, torna-se vital que nos exames feitos em pacientes felinos adultos/geriátricos se procure especificamente pela presença de sinais indicativos de DAD seja no exame físico ou em outros exames complementares (Sparkes et al.,2010).

4.1. Anamnese

Em gatos, apesar de menos frequentemente quando comparado com os cães, muitas afeções articulares apresentam predisposição em relação a idade ou raça, sendo por aqui que se deve começar a abordar o problema existente (Abercromby et al.,2006).

Outros pontos a abordar em qualquer alteração musculoesquelética estão relacionados com: existência de trauma, duração da claudicação, a natureza do início da claudicação, eficácia do tratamento que já possa ter sido tentado, progressão desta ao longo do tempo (estável, piorar, melhorar, variável), qualquer associação que possa haver com um piorio do quadro clínico (após o exercício, após descansar, durante o exercício, associado com condições climáticas), alterações e deformidades musculares ou esqueléticas detetadas ou mesmo alterações a nível sistémico (letargia, depressão, perda de apetite, alterações respiratórias, entre outras) (Abercromby et al.,2006; Piermattei, et al., 2006).

Devido à sua natureza crónica, a dor associada com a DAD é geralmente gradual e as mudanças comportamentais que a acompanham podem ser subtis e muitas vezes passarem despercebidas (Lascelles, 2010).

Questionários com medidas subjetivas não têm sido tão desenvolvidos em veterinária como em medicina humana, no entanto, foram feitos, recentemente, avanços no que toca à DAD canina.

Os dados existentes, ainda que escassos no que toca à medicina felina, parecem sugerir que a melhor abordagem será, tal como no cão, aquela que se baseia nas queixas e observações do tutor (Lascelles, 2010).

As alterações na locomoção parecem ser o estímulo iatrogénico mais comum e mais reportado pelos donos, que também reconhecem o efeito da terapêutica na locomoção (Klinck, Frank, Guillot & Troncy, 2012).

Os sinais clínicos mais comuns de DAD são inespecíficos como por exemplo inatividade, relutância em saltar e marcha rígida, mais do que claudicação (Voss & Langley-Hobbs, 2009). Os donos podem observar o gato hesitante ou a fazer várias pausas em atividades como subir escadas. A dor pode também alterar os hábitos de *grooming* ou mesmo levar o animal a urinar e/ou defecar fora da caixa de areia devido às dificuldades em subir para dentro desta (Voss & Langley-Hobbs, 2009).

A claudicação devida a osteoartrite é geralmente mais evidente após um período de descanso, principalmente se forem executados exercícios intensos de seguida. A dificuldade de movimento também é mais evidente de manhã sendo exacerbada em dias frios e húmidos (Houlton, 2006).

4.2. Sinais Clínicos e Exame físico

A óbvia dificuldade em detetar claudicação em gatos resulta do facto de serem animais de pequena estatura e naturalmente ágeis, o que lhes permite adaptarem-se a várias doenças ortopédicas sem alterarem, de forma evidente, o seu comportamento. Os sinais clínicos que se acredita poderem estar relacionados com animais com DAD são: perda de peso, anorexia, depressão, alteração de comportamentos de micção, defecação ou *grooming*, aumento da agressividade, redução da altura de salto e claudicação evidente (Klinck et al., 2012).

Um estudo feito em 28 gatos mostrou que a claudicação não era o sinal clínico mais reportado, mas sim o saltar para cima, saltar para baixo, a altura do salto, movimento geral, queixa ao maneo e procura de asilo. Estes parâmetros, quando alterados, parecem indicar diminuição da capacidade de mobilidade que pode estar associada à dor crónica da DAD (Lascelles, 2010).

Tem-se, no entanto, que ter em conta que a avaliação de dor é muito difícil nesta espécie e consequentemente o reconhecimento e tratamento da dor em gatos tem sido deficiente (Klinck et al., 2012).

Mary P. Klinck (2012) constatou também que é raro os veterinários conseguirem detetar DAD baseado apenas no exame físico. Vários animais com DAD reportada ou com alterações a nível radiográfico compatíveis com DAD não foram identificados como sofrendo desta afeção aquando do exame físico.

A postura e peso do animal também deve ser notado quando o animal se apresenta à consulta. A sedação deve ser evitada, se possível, pelo menos até se ter a certeza da região afetada, uma vez que isso pode mascarar a dor existente. Conformação corporal, diminuição de peso, tremores, articulações assimétricas, atrofia muscular e alinhamento dos membros são outros dos parâmetros que devem ser notados durante o exame físico (Piermattei et al., 2006).

4.2.1. Influência da dor crónica

A dor é uma experiência multifatorial e que envolve componentes sensoriais, emocionais e funcionais. No passado, a dor era dividida em termos de duração como aguda ou crónica, divisão que é feita na maioria das doenças. No entanto, é agora aceite que esta divisão não será a mais correta. Os termos adaptativa ou não-adaptativa descrevem e dividem melhor os tipos de dor existentes. Assim, classifica-se a dor consoante o mecanismo envolvido nas diversas doenças, tendo em conta que mesmo que este mecanismo seja identificado, o processo que envolve a dor em determinada situação pode não ser estática. Assim, consideramos dor adaptativa a resposta a um determinado dano tecidual que provoca resposta inflamatória e que se espera ser reversível num curto período de tempo e consideramos como

dor não-adaptativa o resultado de alterações a nível cerebral ou da medula espinhal e que é persistente. Na DAD, por exemplo, é comum o paciente mesmo com terapêutica instituída apresentar dias “bons” e dias “maus” e isto torna o manejo da dor um desafio complicado para o veterinário (Robertson & Lascelles, 2010).

A DAD é uma das diversas condições que provoca dor crónica nos pacientes felinos e, como referido anteriormente, devido à sua cronicidade permite ao animal adaptar-se sendo que os sinais demonstrados pelo animal com dor podem ser subtis, passando muitas vezes despercebidos quer ao dono quer ao clínico (Robertson & Lascelles, 2010).

De salientar que o objetivo do tratamento, no que toca à dor, não é remover a capacidade de sentir dor, mas sim normalizá-la. Também será importante referir que a complexidade do tratamento deve corresponder à complexidade da dor presente. Em determinados animais, alterações da dieta, discutidas mais à frente, podem ser o suficiente para o controlo da dor, enquanto noutros a terapêutica poderá ter de ser bastante mais agressiva. Muitas das vezes é necessário modificar o tratamento do mesmo animal para manter o nível de conforto (Sparkes et al., 2010).

Sendo um processo crónico, é importante fazer uma gestão das expectativas do dono, salientado que, doenças como a DAD, podem envolver um grande desgaste de tempo, emoções e dinheiro. Acredita-se mesmo que a DAD pode ser a causa mais comum de dor crónica nos pacientes felinos (Sparkes et al., 2010).

4.3. Exame ortopédico

O exame ortopédico no gato, tal como nas outras espécies, pode dar-nos informações relevantes quanto à localização, gravidade e extensão de lesões existentes. Apesar dos seus benefícios, o exame ortopédico no gato tende a ser um desafio maior para os veterinários quando comparado com o do cão. Isto deve-se, em muito, ao diferente comportamento e postura que os gatos apresentam em relação ao manejo quando comparado com os cães (Kerwin, 2012).

As *guidelines* existentes quanto a um exame ortopédico produtivo são escassas em cão e virtualmente não existentes em gato, no entanto será importante incluir todas as articulações assim como todo o esqueleto axial. Em gatos agressivos deve-se começar por se examinar as áreas suspeitas de estarem afetadas (Lascelles, 2010).

As alterações a nível ortopédico mais reportadas são: aumento do volume das articulações, crepitar, diminuição da amplitude do movimento, agressividade aquando da manipulação e alterações da locomoção (Klinck et al., 2012). Dor aquando do movimento de determinada articulação pode também ser indicativo de osteoartrite (Houlton, 2006).

No exame ortopédico, a anca deve ser testada na sua capacidade de extensão e flexão. Esta deve ter a capacidade de ter uma amplitude de movimento de cerca de 110 graus. Quando estamos num cenário de osteoartrite este ângulo pode ficar reduzido a 45 graus apenas (Houlton, 2006).

O exame ortopédico deve ser feito numa área que permita ao gato andar de forma livre, não tendo, no entanto, locais de fuga nem de esconderijo (Kerwin, 2012).

Devemos ter sempre em conta que a resposta do animal à manipulação pode ser feita apenas por medo ou agressividade podendo haver uma sobrevalorização dos sinais apresentados com existência de falsos-positivos. Algo que pode facilitar a manipulação do gato e que nos permite até determinado ponto examinar o seu aparelho musculoesquelético é a sedação, devendo ser ponderada em animais muito agressivos (Kerwin, 2012).

Devemos considerar que as alterações radiográficas que ocorram não podem ser detetadas com recurso a palpação ou goniometria. Ainda assim, o fato de não existir dor, crepitação, efusão e inchaços ao exame ortopédico deverá levar-nos a acreditar que o exame radiográfico deva estar normal. Assim como, valores elevados de amplitude de movimento das articulações está relacionada com uma menor probabilidade de termos um exame radiográfico com alterações compatíveis com DAD (Lascelles et al., 2012).

4.3.1. Marcha

O exame ortopédico deverá sempre começar pela observação do animal a andar e, se possível, a saltar. Para isto a existência, no consultório, de pequenas caixas (não mais de 30 cm de altura) assim como brinquedos próprios para gato podem incentivar o animal (Kerwin, 2012). Deverá ser dado tempo ao gato para se habituar ao espaço onde se encontra deixando a transportadora com a porta aberta. Se passados alguns minutos o animal não sair deve ser aberta a transportadora por completo retirando depois o animal do seu interior. Deve ser pedido a outro membro da equipa veterinária para colocar a transportadora o mais longe possível do animal permanecendo junto dela de modo a evitar que o animal retorne para dentro desta, mas incentivando o seu movimento em direção a essa. Os primeiros passos dados pelo animal podem revelar desde logo alterações, sendo que um animal com doença musculoesquelética relevante poderá mesmo evitar andar e adotar uma postura compensatória da lesão existente (Kerwin, 2012).

Observar a claudicação existente pode ser útil antes de examinar o membro em si. Isto ajudará a confirmar, ou contradizer, as queixas do dono. No entanto, há que notar que em consultas durante o exame, a claudicação crónica existente pode não ser demonstrada. A existir lesão,

em marcha, a cabeça terá a tendência a ficar mais elevada quando o membro doloroso toca o chão (Piermattei, et al., 2006).

4.3.2. Palpação em estação

De seguida deve ser feita a palpação com o animal em estação ou na mesa de consulta ou, caso o animal fique mais calmo, no chão. Com o animal em estação e o mais simetricamente possível deve-se, com as duas mãos, examinar os membros contralaterais ao mesmo tempo, observando possíveis assimetrias que podem ser causadas por trauma, inflamação, neoplasia, doença articular degenerativa, e defeitos congénitos. Devem ser procurados sinais como inchaço, calor, crepitação e atrofia muscular (Piermattei et al., 2006).

Alguns gatos irão tolerar melhor a palpação dos membros torácicos se estes membros se encontrarem ligeiramente suspensos, algo que é facilmente obtido através da elevação cranial do animal com a mão no tórax (Kerwin, 2012).

Muitos gatos sem lesão patelar irão evitar a manipulação dos membros pélvicos aquando da tentativa de examinar uma possível luxação. Também aqui a elevação dos membros por colocação da mão no abdómen pode ajudar a que o animal tolere melhor o exame ortopédico dos membros posteriores. Ao contrário do que acontece no cão, uma luxação de grau I no gato pode ser normal (Kerwin, 2012).

Também a anca deve ser examinada quanto à sua abdução, flexão, extensão e rotação. Sharon Kerwin defende que os gatos conseguem facilmente obter 90° em abdução sem sentirem dor, sendo que gatos com alterações articulares na anca irão evitar essa abdução.

Geralmente, lesões a nível espinhal irão provocar dor e alterações de marcha, sendo depois importante confirmar estas alterações através da palpação dos vários segmentos da coluna. Deve ser levado em consideração o fato de que hérnias discais lombo-sagradas já foram descritas no gato sendo que os animais se apresentam à consulta com história de dificuldades em saltar (Kerwin, 2012).

4.3.3. Exame em decúbito lateral

O animal deve ser colocado em decúbito lateral para examinar alterações que possam ter sido detetadas anteriormente. Isto permite a contenção do animal e a manipulação dos membros de forma individual. A maioria das manobras feitas não deverão provocar dor em animais sem doença articular. A existência de dor deverá sugerir a localização da lesão. Deveremos começar pelos membros que consideramos estarem normais para apreender alterações individuais do paciente aquando do manuseamento do seu membro. Devem ser notadas instabilidade, crepitação, regiões dolorosas, e alterações do *range of motion*. Infelizmente,

muitos animais não demonstram sinais de dor quando manipulados em membros que estão dolorosos. As áreas ou manobras que possam produzir dor devem ser deixadas para o final de modo a permitir a cooperação máxima possível por parte do animal, exceto em animais agressivos, como anteriormente referido (Piermattei, et al., 2006).

Em decúbito lateral, deve-se aproveitar para testar o animal quanto à sua positividade ou negatividade ao teste de gaveta e sinal de Ortolani (Kerwin, 2012).

4.4. Exame imagiológico

4.4.1. Exame radiográfico

A radiografia é o método de diagnóstico primário para diagnóstico de osteoartrite em humanos para suportar os achados clínicos e é também o método standard no diagnóstico de OA em cães. A definição do grau da DAD em animais e humanos é usualmente feita através do uso de imagens radiográficas e avaliação de alterações articulares durante cirurgia ou artroscopia (Davies, 2006; Godfrey, 2005; Mila Freire et al., 2011).

Em humanos, a existência de osteófitos marginais parece ser a alteração radiográfica mais sensível na detecção de degeneração da cartilagem articular na articulação femoro-patelar (Freire et al., 2011).

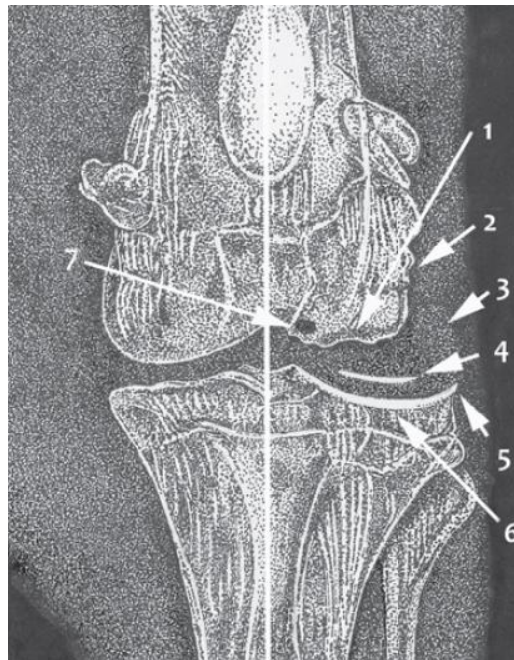
A DAD é comum nos gatos domésticos e é acompanhada por alterações radiográficas e mobilidade reduzida. Os critérios utilizados para diagnóstico de DAD em cães tem sido comumente utilizada em gatos, no entanto alguns autores sugerem que as alterações radiográficas que caracterizam DAD em gatos será diferente da dos cães (Benito et al., 2013; Freire et al., 2011).

Exames radiológicos e necrópsia em gatos e cães sem historial de claudicação ou outro sinal de osteoartrose apresentam tipicamente exame radiológico e exame pós-mortem demonstrativo de osteoartrose, com elevada prevalência das articulações escapulo-umeral e úmero-rádio-ulnar (Davies, Allan & Nicoll, 2016).

Os sinais radiográficos que podem existir nos casos de alterações articulares são: aumento do volume sinovial, alteração da espessura do espaço articular, aumento da opacidade do osso subcondral, existência de quistos subcondrais, alteração da opacidade dos ossos pericondrais, proliferação de osso pericondral. Mineralização de tecidos moles, calcificação intra ou extra-articular, incongruência articular, gás intra-articular. As alterações radiográficas mais comuns na osteoartrose dispostas de forma cronológica são as seguintes: aumento da opacidade subcondral, remodelação óssea dos contornos articulares, formação de osteófitos e entesófitos e, por fim, calcificação intra e peri-articular (Figura 4) (Allan & Davies, 2018; Davies et al., 2016; Lascelles et al., 2010).

Enquanto o aumento da cápsula articular parece ser mais raro em gatos do que em cães, a existência de corpos intra-articulares calcificados parece ser mais comum em gatos (Voss & Langley-Hobbs, 2009).

Figura 4- Resumo dos principais sinais radiográficos na doença articular a nível do esqueleto apendicular. Adaptado de Davies et. al, 2016.



Legenda: 1- osso subcondral irregular; 2- neoformação óssea peri-articular; 3- edema do tecido articular; 4- calcificação intra-articular; 5- osteófitos; 6- aumento da opacidade do osso subcondral; 7- formação quística no osso subcondral.

Beadman *et al.* constatou que a nível do esqueleto axial o local onde as lesões de DAD são mais frequentes são a torácica (T7 -T10) e onde as lesões são mais severas são na região lombar e lombo sacral.

A este nível, a DAD da articulação fibrocartilaginosa intervertebral é denominada de espondilose deformante, que pode ser manifestada radiograficamente pelo desenvolvimento de esporões ósseos ou mesmo pontes ósseas no corpo das vértebras (popularmente denominados de bicos de papagaio) e adjacente ao disco intervertebral. Este processo envolve fibras que provocam a união dos discos intervertebrais e as vértebras. No entanto, mesmo a nível axial podem aparecer os sinais já anteriormente referidos para o esqueleto apendicular, como o aumento da opacidade subcondral, remodelação óssea dos contornos articulares, formação de osteófitos e entesófitos. Apesar de a osteoartrite e a espondilose deformante poderem coexistir comumente deve-se ter sempre em mente que envolvem processos diferentes e sinais radiográficos também eles diferentes, apesar de ambos poderem ocorrer no caso da DAD. Numa população de gatos num hospital a espondilose deformante foi detetada

em 15% dos gatos através de exame radiográfico (Clarke et al.,2005; Widmer & Thrall, 2018).

Diversos estudos, Hardie (2002), Clarke (2005) e Godfrey (2005) reportaram que apenas 4%, 16.7% e 17.5% dos casos, respetivamente, de animais com alterações radiográficas apresentavam claudicação nos seus históricos clínicos. Estes estudos levantam a questão para o facto de ou haver uma baixa correlação entre as alterações existentes em raio X e sinais clínicos ou se a DAD em gatos possa estar associada com outros sinais clínicos que não a claudicação.

Também em medicina humana, existe por vezes uma discrepância entre os achados radiográficos e a dor existente sendo que isto está melhor descrito no caso do joelho, sendo assim credível que algo semelhante ocorra nos animais domésticos (Lascelles et al., 2012).

Para que o diagnóstico de DAD com recurso a raio x possa ser estabelecido devem ser avaliadas as diversas articulações do animal (Slingerland et al., 2011).

4.4.2. Ressonância Magnética

A ressonância magnética é atualmente o método *gold standard* para deteção de perda de cartilagem articular em medicina humana. Existem vários métodos para obter e processar a informação obtida pela ressonância, incluindo estimar o volume total das cartilagens e a estimativa da espessura (*thickness mapping*). Em veterinária, estes protocolos ainda não se encontram estandardizados e estas técnicas ainda terão de ser investigadas no curto a médio prazo (Abercromby et al., 2006; Guillot et al., 2012).

4.5. Estudo líquido sinovial

O líquido sinovial normal deve ser claro, viscoso e de 0,1 a 1 ml de volume dependendo da articulação. Quando existe aumento do volume do líquido existe normalmente uma diminuição da sua viscosidade. Esta redução da viscosidade é justificada pelo facto de existir uma despolarização da cadeia longa de ácido hialurónico estando associada a condições inflamatórias da articulação (Houlton & Bell, 2006).

Alterações da coloração do líquido sinovial podem também estar associado a processo inflamatórios. As características do líquido sinovial na osteoartrite podem mudar à medida que a doença progride. No início, pode existir uma grande efusão, mas mais tarde o volume de líquido sinovial pode encontrar-se reduzido. A viscosidade pode não sofrer alterações, mas a cor apresenta-se em tons branco-amarelados. A contagem de células é normalmente baixa ($1.0-5.0 \times 10^9/l$) com apenas 2-5% de neutrófilos (Abercromby et al., 2006; Heinegård, Inerot, Wieslander & Lindblad, 1985).

4.6. Artroscopia

A avaliação do grau de alteração articular existente é, em pacientes animais ou humanos, feito através do uso de radiografia e avaliação ou por cirurgia ou por artroscopia.

Um estudo desenvolvido, em 2011 por Freire, mostra que os achados radiográficos encontrados não se relacionam da melhor forma com a degeneração articular que ocorre, sugerindo que devam ser tentados outros métodos para um diagnóstico mais assertivo de DAD felina. Este estudo mostra que as articulações que mais comumente não apresentam alterações radiográficas, mas que apresentam, no entanto, alterações macroscópicas são a articulação femoro-tíbio-patelar (71% aparecem normal em raio-X apesar de apresentarem alterações), articulação coxofemoral (57%), úmero-rádio-ulnar (57%) e társica (46%) (Freire et al., 2011).

Já em 2014, concluiu-se que o grau de sinovite apresenta uma correlação fraca com o grau de lesão da cartilagem articular, mesmo em casos em que a cartilagem hialina se apresenta ulcerada. Este mesmo estudo mostra que a presença de fragmentos osteocondrais intra-articulares no cotovelo do gato é consistente com o osteocondromatose secundária à DAD (Freire et al., 2014).

A inexistência de inflamação sinovial mesmo em casos de erosão cartilágnea severa parece explicar o facto de vários animais não apresentarem dor quando manipulados mesmo quando apresentam sinais radiográficos compatíveis com DAD (Lapish & Ryssen, 2006).

5. Maneio da DAD

A identificação da causa primária de osteoartrite poderá direcionar o veterinário para o tratamento da mesma (por exemplo, cirurgia em caso de rutura do ligamento cruzado cranial), no entanto como a maioria das doenças que envolvem a articulação provocam doença articular, tem de se ponderar a existência de um processo degenerativo (Abercromby et al., 2006).

A maioria dos casos é tratada de modo conservativo sendo que o tratamento cirúrgico de osteoartrite é reservado apenas para gatos com processos agudos, como instabilidade articular (Voss & Langley-Hobbs, 2009).

Algo importante a ter em conta é o fato de que o tratamento da DAD poderá consistir em tentativa e erro com toda a frustração que poderá estar associada a este método (Robertson & Lascelles, 2010).

5.1. Educação do cliente e monitorização clínica

A educação do cliente é essencial para um manejo eficaz da doença articular. O facto de o cliente perceber a patologia é essencial para o manter motivado e alerta. O tutor precisa de perceber que a doença apenas pode ser gerida e não curada e que isto terá um impacto na vida do animal e do próprio tutor (Houlton, 2006).

Questionários dirigidos aos donos têm sido utilizados em medicina veterinária, baseando-se naquilo que já é feito há muito em medicina humana, seguindo o princípio de que perguntas claras e curtas podem ser úteis para o veterinário uma vez que podem revelar informação que dificilmente será obtida de forma clara ao exame físico, podendo também ser uma ferramenta útil na monitorização do tratamento (Benito, Gruen, Thomson, Simpson & Lascelles, 2012; Gruen, Dorman & Lascelles, 2017; Kerwin, 2012).

Apesar do inegável contributo que os tutores podem ter na deteção precoce de DAD, ainda não se conseguiu criar um questionário que permita em absoluto, através do seu preenchimento, distinguir animais normais de animais que sofrem de DAD. Em 2013, foi feito um estudo que, com base no *Feline Musculoskeletal Pain Index* (Anexo 1) preenchido pelos tutores dos animais, determinou que esta metodologia não apresenta ainda validade, uma vez que animais normais e animais com DAD podem apresentar *scores* semelhantes. De notar, no entanto, que para um mesmo animal é possível avaliar a sua resposta ao tratamento uma vez que o seu comportamento terá tendência para mudar caso a terapêutica tenha sucesso (Benito et al., 2013).

Já em 2014, foi feito um estudo piloto que prova que aparentemente será mais fácil determinar a eficácia de um tratamento em relação ao placebo não no período de toma do fármaco, mas sim quando é feito um desmame deste. Parece que será mais fácil para os donos notar a deterioração do estado do seu animal quando comparado com a melhoria deste após instituição da terapêutica. Assim, um período de desmame pode tornar-se relevante para revelar a verdadeira importância dos fármacos usados na DAD felina (Gruen et al., 2014).

5.2. Controlo de peso

Em pacientes humanos, existe uma relação epidemiológica forte entre osteoartrite e obesidade, principalmente a nível de osteoartrite do joelho. Também no cão, apesar de existir menos informação, há estudos que mostram existir ligação entre uma maior condição corporal e a progressão de OA na displasia da anca. Assim, parece sensato ser recomendado controlo de peso em animais quer com doença articular quer para a prevenção desta (Abercromby et al., 2006).

Além do aumento de peso provocar aumento da pressão sobre as articulações afetadas, a gordura corporal apresenta atividade metabólica que favorece reações inflamatórias no organismo, podendo piorar a quadro de doença articular existente (Davidson & Kerwin, 2014).

Existem fármacos que foram recentemente aprovados para cães para ajudar na perda de peso, no entanto, estes não devem ser usados em gatos uma vez que podem provocar lipidose hepática. Assim sendo, a única forma de diminuir o peso é através de métodos convencionais de restrição de dieta conjugada com exercício (Bennet, 2012b).

5.3 Controlo de exercício

A recomendação geral deve ser que o exercício deve ser feito de maneira controlada e moderada, com aumento da frequência, mas diminuição da duração. O objetivo do controlo do exercício é manter um balanço entre o stress excessivo na articulação degenerada e o limitar a rigidez articular, muitas vezes perceptível após períodos de inatividade. Deve ser evitado exercício em superfícies duras, devendo ser feito em superfícies suaves não escorregadias (por exemplo relva) (Houlton, 2006).

A imobilização das articulações contribui para o desenvolvimento de alterações degenerativas. Isto ocorre porque quer os proteoglicanos quer a espessura da cartilagem são influenciados pelo movimento da articulação. Contrariamente, o conteúdo em colagénio e a síntese de cartilagem não parecem ser influenciados pelo exercício (Abercromby et al., 2006).

5.4. Fisioterapia

Existe cada vez mais evidência do benefício da fisioterapia em afeções articulares no cão. A maioria da informação que existe é em relação ao período pós-operatório, no entanto é claro o benefício da fisioterapia também na articulação com alterações articulares degenerativas (Houlton, 2006).

Apesar de reconhecidos todos os seus benefícios, a verdade é que a fisioterapia e reabilitação felina ainda tem hoje pouca expressão quando comparada com os cães. Isto pode dever-se ao fato de sabermos menos em relação às doenças ortopédicas felinas quando comparado com cão, ou, também, porque o gato que apresente dor crónica pode reagir com alterações do seu comportamento e muitas vezes temperamento. Acredita-se que os gatos por serem animais com um comportamento volátil não irão tolerar a manipulação necessária para que seja executada a fisioterapia (Drum et al., 2015).

Apesar disto, é possível adaptar as sessões de fisioterapia ao paciente felino. Deve preferir-se sessões curtas e com atividades que estimulem o natural comportamento felino, por exemplo caça, de modo a facilitar a cooperação por parte do animal (Drum et al., 2015).

Devem preferir-se também exercícios de baixa-média intensidade (andar, nadar) em relação aos de alta intensidade (correr, saltar), uma vez que os primeiros ajudam na manutenção da massa muscular e função articular enquanto os últimos poderão exacerbar a inflamação (Davidson & Kerwin, 2014).

Nos casos de fraqueza e perda de massa muscular está aconselhado o uso de estimuladores elétricos neuromusculares (NMES). Os exercícios de mobilização passiva e ativa estão sempre recomendados, uma vez que melhoram a amplitude de movimento da articulação e promovem o metabolismo cartilágneo e difusão de nutrientes (Davidson & Kerwin, 2014).

A estimulação elétrica nervosa transcutânea (TENS) provou ser útil no manejo da dor crônica existente em cães com osteoartrite sendo que ainda não existem resultados em pacientes felinos. O laser, em medicina veterinária, tem sido usado em vários pacientes com osteoartrite, mas o seu contributo no manejo da DAD ainda não foi provado. As massagens e o uso de ultrassons podem ser úteis no manejo da dor resultante de espasmos musculares e diminuir a rigidez articular (Davidson & Kerwin, 2014).

Muitas vezes é mais fácil para o animal aceitar a terapia caso esta seja feita dentro da sua transportadora. O uso de feromonas artificiais também pode ajudar no relaxamento do animal. Muitos dos gatos precisam de alguns minutos para se adaptar ao novo meio envolvente e isso deve ser tomado em consideração antes de se iniciar a terapia. O uso de lasers e brinquedos no animal também podem incentivar aos movimentos ativos ou mesmo a distrair o animal durante a terapia (Drum et al., 2015).

A natação apresenta resultados positivos em articulações com um *range of motion* elevado e a hidroterapia parece apresentar benefícios em pessoas com artrite. No entanto, os benefícios destas terapias em cães ainda não estão bem documentados. Apesar do que comumente se acredita, os gatos tendem a tolerar a terapia dentro de água bastante bem. Muitas das vezes a reação adversa pode ocorrer quando se usa passadeira aquática sendo que o animal fica receoso em relação ao movimento da própria passadeira. Pode ser útil na primeira sessão o animal ser acompanhado, pelo médico ou dono, para facilitar a adaptação deste a esta terapia (Houlton, 2006; Drum et al., 2015).

Animais que não tolerem algum tipo de terapia não devem ser forçados, uma vez que isto pode não só piorar as lesões existentes assim como provocar dor e stress no animal, sendo alcançado totalmente o oposto ao que queremos obter em sessões de fisioterapia (Drum et al., 2015).

5.5. Maneio médico

O objetivo do tratamento passa por controlar a dor e atrasar a progressão da doença articular. A dor nos gatos tende a ser menos tratada que nos cães, como resultado duma maior dificuldade de reconhecê-la, falta de conhecimento acerca dos fármacos e medo dos seus efeitos secundários no gato. Apesar de muitas das vezes se adotar uma terapia multimodal é inegável que os anti-inflamatórios não esteroides (AINEs) são, muitas das vezes, em todas as espécies, inclusive no gato, essenciais para o controlo da dor, especialmente dor musculoesquelética (Sparkes et al., 2010).

5.5.1. Anti-Inflamatórios Não Esteróides (AINEs)

Os benefícios do uso dos AINEs incluem o seu efeito antipirético, analgésico e anti-inflamatório. Os AINEs inibem a enzima ciclo-oxigenase (COX) diminuindo assim a produção de prostaglandinas pró-inflamatórias. Durante algum tempo, as COX foram conhecidas por existir sob duas formas: COX-1 (constitutiva) e COX-2 (indutiva).

A fosfolipase A₂ é a enzima responsável por libertar o ácido araquidónico (AA) pela membrana fosfolipídica iniciando a via das COX. As duas formas das COX são assim responsáveis por converter o AA em prostaglandina G₂ (PGG₂) e prostaglandina H₂ (PGH₂) podendo depois serem convertidas em tromboxanos ou prostaglandinas ativas.

Tanto a COX-1 como a COX-2 são expressas de forma constitutiva (existe nos tecidos e em concentrações constantes) e indutiva (aumenta a sua concentração como resposta a um determinado estímulo, associado com inflamação). No entanto, a COX-1 tende a ser predominantemente constitutiva, enquanto a COX-2 tende a ser indutiva sendo a sua produção aumentada no caso de inflamação.

Assim, uma inibição efetiva das COX-2 diminui a dor e inflamação, e SPARING as COX-1 parece reduzir os efeitos secundários da administração de AINEs (por exemplo irritação gastrointestinal, diminuição da circulação renal) (Abercromby et al., 2006; Sparkes et al., 2010).

Recentemente, variantes da COX-1 têm sido identificadas, incluindo a COX-3 e proteínas parciais da COX-1 (PCOX-1a e PCOX-1b). A COX-3 é expressa a nível do córtex cerebral e parece ser farmacologicamente distinta da COX-1 e COX-2 (Abercromby et al., 2006).

Os AINEs atualmente disponíveis para as espécies veterinárias têm a tendência para variar na sua seletividade em relação aos COX-1 e COX-2. Os fármacos licenciados para uso prolongado tendem a ser COX-2 preferenciais. Isto apresenta vantagens em manter a eficácia diminuindo os efeitos secundários associados ao uso prolongado destes anti-inflamatórios (Abercromby et al., 2006).

Os AINEs têm sido a terapêutica preferencial para o manejo de osteoartrite. Uma vez que a dor na DAD deverá ser crônica e persistente, deveremos pensar no tratamento a longo prazo e não no tratamento a curto prazo da dor aguda (Sparkes et al.,2010).

A dor crônica não parece ter nenhum papel útil a nível fisiológico: dor articular crônica leva a uma diminuição do uso da articulação, perda muscular e com conseqüente aumento da instabilidade articular. Sendo assim, o alívio desta dor deverá beneficiar a articulação afetada e a qualidade de vida do paciente. Logo, a administração prolongada de AINEs poderá ser necessária e benéfica para o animal (Tabela 2) (Sparkes et al.,2010).

5.5.1.1. Meloxicam

O meloxicam encontra-se registado na Europa e o seu uso para o alívio da dor e inflamação quer em processos agudos quer em processos crônicos está estabelecido (Abercromby et al., 2006).

O meloxicam, além de palatável, mesmo em doses baixas (0,01-0,03 mg/kg) mostrou ter a capacidade controlar a dor em gatos com osteoartrite. Mesmo tendo sido usado durante um período, em média, de 6 meses e numa população de gatos com idade média de 13 anos e saudáveis, foram reportados apenas 2 casos de reação ao meloxicam (vômitos) (Gunew, Menrath & Marshall,2008).

Mesmo em gatos com doença renal crônica e DAD concomitante o meloxicam mostrou ser eficaz no controlo da dor, em doses de 0,02 mg/kg/dia, sem qualquer evidência de piorar a lesão renal existente. Pelo contrário, a administração de meloxicam parece ter diminuído a velocidade da progressão da lesão renal, num estudo realizado por Gowan, podendo existir mecanismos indiretos que justifiquem este fato. Apesar disto, é sensato monitorizar com precaução qualquer gato com terapia com AINEs instituída (Gowan et al., 2011).

A combinação de meloxicam com tramadol quando comparada com administração de meloxicam sozinho parece não trazer benefícios no controlo da dor e aumento de atividade por parte dos pacientes felinos (Monteiro et al., 2016).

5.5.1.2. Robenacoxib

Outro AINE recentemente estudado para uso neste campo foi o robenacoxib. Este também se encontra registado para uso em dose de 1.0-2.4 mg/kg no controlo de dor musculoesquelética até 6 dias. Um estudo recentemente realizado demonstrou que o robenacoxib, em comparação com um grupo placebo, foi bem tolerado por gatos com problemas articulares com terapia durante 1 mês. No final desse mês nenhum dos animais apresentou evidência de lesão

gastrointestinal, renal ou hepática, mesmo num subgrupo de animais com doença renal crónica diagnosticada (King et al., 2016).

5.5.1.3. Cetoprofeno

O cetoprofeno apresenta-se licenciado apenas para uso até 5 dias sendo o seu uso recomendado para o manejo agudo de doença musculoesquelética, podendo ser usado durante alguns dias como terapia pulsátil no manejo da dor crónica (Perry, 2014).

Tabela 2- AINEs recomendados no gato com doença musculoesquelética. Adaptado de Sparkes et al., 2010.

AINEs	Seletividade das COX	Dose	Via de Administração	Frequência	Duração
Cetoprofeno	Nenhuma	1mg/kg	Oral	q24h	Até 5 dias*
Meloxicam	COX-2 preferencial	0,1mg/kg no dia 1, depois 0,05 mg/kg	Oral	q24h	Indefinida
Robenacoxib	COX-2 seletiva	1mg/kg	Oral	q24h	Até 6 dias*

*- o uso crónico destes fármacos é *off-label*

5.5.2. Alternativas aos AINEs

O tratamento médico passa, muitas das vezes, por uma abordagem multimodal sendo usados vários fármacos e terapias não farmacológicas. Existem algumas alternativas aos AINEs que podem ser usados no controlo da dor em felinos como o tramadol, gabapentina, amitriptilina e amantadina. Destas apenas o tramadol e gabapentina apresentam estudos que suportem o seu uso em dor crónica com origem musculoesquelética (Tabela 3).

5.5.2.1. Tramadol

Recentemente, um trabalho desenvolvido por Beatriz Monteiro (2017) demonstrou resultados benéficos, como aumento da atividade do animal quando comparado com o uso de placebo, no tratamento de osteoartrite em gatos com recurso ao tramadol. Além disto, não há, clinicamente, efeitos adversos relevantes no uso crónico de tramadol no controlo da dor na DAD. Os resultados são animadores na promoção do tramadol como tratamento e manejo da dor existente na osteoartrite, sendo uma alternativa real ao uso de AINEs.

5.5.2.2. Gabapentina

A gabapentina atua como análogo do ácido gama-aminobutírico (GABA) sendo usado em veterinária no manejo multimodal da dor ou no manejo do stress. Também a gabapentina foi usada durante vários meses numa concentração até 6,5 mg/kg em gatos com afeção musculoesquelética sem efeitos adversos aparentes e com resultados positivos no controlo de dor (Lorenz, Comerford & Iff, 2013).

5.5.2.4. Amitriptilina

Apesar de não existir qualquer evidência que justifiquem o seu uso em alterações musculoesqueléticas pode ser usada em conjunto com os AINEs no caso de dor crónica não responsiva a outras terapêuticas. No entanto, a amitriptilina é amarga tendo baixa palatabilidade para os pacientes felinos (Perry, 2014).

5.5.2.3. Amantadina

A informação em relação à amantadina é muito limitada no caso dos gatos, não sabendo ao certo os efeitos adversos que poderá ter. No caso do cão estão reportados alguns sinais gastrointestinais, sendo geralmente bem tolerados (Perry, 2014).

Tabela 3- Alternativas aos AINEs comprovadas eficazes no tratamento de doença musculoesquelética. Adaptado de Perry, 2014.

Fármaco	Mecanismo de Ação	Dose	Via de Administração	Frequência
Gabapentina	Bloqueio dos canais de cálcio	5-10 mg/kg	Oral	q8-12h
Tramadol	Agonista dos recetores opióides e inibidor de recaptção noradrenérgica	2-5 mg/kg	Oral	q8-12h
Amitriptilina	Bloqueia recaptção de noradrenalina e serotonina	0,5-1 mg/kg	Oral	q24h
Amantidina	Antagonista de N-metil D-aspartato (NMDA)	1-4 mg/kg	Oral	q24h

5.5.3. Fármacos com ação lenta sintomática para osteoartrite (SySADOAs)

Muitas substâncias comumente denominadas de condroprotetoras têm mesmo a capacidade de alterar a sintomatologia da DAD por atuarem no mecanismo fisiopatológico associado a esta doença. Os agentes com esta capacidade são denominados de fármacos de ação lenta sintomática para OA e são na sua maioria precursores da matriz da cartilagem: glucosamina, sulfato de condroitina e ácido hialurônico (Abercromby et al., 2006).

A glucosamina, aminossacarídeo precursor de glicoproteínas, é essencial para o normal crescimento e reparação das articulações e cartilagem articular, sendo um constituinte dos glicosaminoglicanos, quer da matriz extracelular quer do líquido sinovial. Vários estudos *in vivo* e *in vitro* têm sido feitos no entanto a eficácia clínica e o mecanismo de ação estão ainda por definir (Abercromby et al., 2006).

Um estudo feito em humanos sugere que o uso de glucosamina poderá ter um efeito analgésico relevante em pacientes com dor articular (Clegg et al., 2006).

Quer a glucosamina quer a condroitina estão envolvidas no metabolismo da cartilagem articular, acreditando-se que possam ajudar na sua reparação ou diminuir a velocidade da evolução das lesões articulares. Existe ainda evidência de que preparações que contêm estas substâncias diminuem a dor associada a doença articular podendo explicar-se isto com o fato de que, diminuindo o processo de degradação da cartilagem, existe também uma redução da produção de substâncias pró-inflamação associadas a esse mesmo processo (Bennet, 2012).

Os glicosaminoglicanos polisulfatados, apenas disponíveis nos Estados Unidos, parecem ter efeitos na viabilidade dos condrócitos, evitando também a degradação da matriz extracelular. Também o carprofeno pode ter benefícios a este nível ao atuar a nível do *turnover* do osso e a nível da síntese dos GAGs (Abercromby et al., 2006; Permuy et al., 2015).

Um estudo de 2015 comparou os diferentes SySADOAs em casos de OA induzida a coelhos. Tanto o ácido hialurônico como a condroitina e a glucosamina apresentaram efeitos na prevenção do edema da cartilagem articular. No entanto, não apresentaram qualquer efeito a nível da superfície articular, do osso subcondral, da membrana e do líquido sinovial (Permuy et al., 2015).

Apesar da Sociedade Internacional da Osteoartrite (OARSI) declarar que todas estas substâncias são seguras, a eficácia e o potencial uso destas é controversa no caso do homem desconhecendo-se qual a sua real eficácia no caso dos animais domésticos (Permuy et al., 2015).

5.6. Suplementos Nutricionais

Recentemente, o uso de suplementos nutricionais tem se tornado muito popular no manejo da saúde das articulações. Ainda assim, a regulação da formulação e uso destes produtos é confusa (Abercromby et al., 2006).

Um estudo prospectivo demonstrou que gatos com DAD diagnosticada e alimentados com uma dieta rica em óleo de peixe com ácido eicosapentaenóico (EPA) e ácido docosahexaenóico (DHA) e suplementada com extrato de mexilhão de lábios verdes e sulfato de glucosamina apresentavam atividade diária superior aqueles que ingeriam dieta padrão (Lascelles et al., 2010b).

Os óleos de mexilhões de lábios verdes (*Perna canaliculus*) originário da Nova Zelândia, tem sido usado no manejo de artrite. Estes têm a capacidade de inibir a atividade enzimática das COX-1 e COX-2. Além disto, conseguem regular a atividade pró-inflamatória através da supressão de citocinas e interleucinas. No entanto, o tratamento tem de ser feito durante um longo período de tempo para que os seus efeitos benéficos sejam notados (Chen, Bao, Cho & Lee, 2017; Pollard et al., 2006; Stebbings, Gray, Schneiders & Sansom, 2017).

Para o gato os ácidos gordos de maior relevância são o docosahexaenóico e o alfa-linolénico (ambos ácidos gordos ómega-3), não sendo apenas importante a quantidade dos níveis de ómega-3, mas também o rácio ómega-3/ómega-6. Estudos em cães já comprovaram que o uso de dietas específicas combinada com o AINEs, permite que se chegue à dose de AINE mais baixa e eficaz muito rapidamente e permite até que esta dose seja inferior quando comparada com o uso de AINEs apenas. Interessantemente, existem ainda estudos que contradizem o que popularmente se acredita mostrando que o consumo de ácidos gordos ajuda na perda de peso por parte do animal (Bennet, 2012b).

Num estudo de 2013, de Al-Murrani, detetou-se que após 14 dias de consumo de uma dieta específica para DAD, gatos com DAD diagnosticada, apresentavam no final dessas 2 semanas uma diminuição da expressão de 6 genes que se determinaram ser importantes na expressão da DAD felina. Estes genes (INDO, ANXA1, MMP8, CD79a, ODc1 e STXBP2) estão fortemente ligados à degradação da cartilagem (Al-Murrani et al., 2013).

5.7. Tratamento cirúrgico

As opções cirúrgicas existentes para o tratamento da DAD em gatos inclui a substituição da articulação, artrodese, artroplastia, remoção de fragmentos intra-articulares através de artroscopia ou artrotomia e cirurgia de descompressão espinhal (Lascelles & Sheilah, 2010).

A substituição articular em gatos já foi feita com sucesso na anca, cotovelo e joelho. Também a artrodese foi executada em gatos em que a doença articular degenerativa não respondeu a nenhum tipo de tratamento sendo que os donos reportaram uma resposta positiva após a execução da cirurgia (Perry, 2014).

5.8. Maneio Ambiental

A dor causada pela DAD parece provocar inúmeras e significativas alterações no comportamento felino, assim modificar o meio ambiente, de modo a permitir que o gato possa demonstrar o seu comportamento normal, irá melhorar quer a sua dimensão física quer psicológica (Perry, 2014).

É aceite, de um modo geral, que é importante para os gatos terem acesso a patamares altos, sendo que a capacidade de saltar é muitas vezes afetada com a DAD. O ambiente onde o gato se encontra pode ser facilmente modificado de modo a permitir ao animal ter acesso a áreas de altura superior através de degraus. Um ambiente variado e complexo com acesso a diferentes níveis de altura e diferentes áreas irá incentivar a uma maior atividade física por parte do animal, que ajudará a manter o tónus e a massa muscular, ajudando assim na sua reabilitação (Figura 5) (Perry, 2014).

As taças de água e comida assim como vários locais onde o gato se possa esconder e camas confortáveis devem estar o mais acessíveis possível, ser variadas e espalhadas pela casa, estimulando assim o exercício. As liteiras devem ser grandes para permitir aos animais com doença articular adotarem a posição necessária de um modo mais fácil. (Perry, 2014)

Uma interação ativa do tutor com o gato é importante de modo a encorajar o exercício e também para permitir uma estimulação mental, sendo recomendado que este seja proporcionado várias vezes por dia. Torres próprias para gatos, brinquedos, comida escondida e *cat-nip* encorajam o animal a brincar e caçar nos períodos em que o tutor não pode estar presente (Bennet, 2012b; Perry, 2014).

A introdução de novos animais deve ser ponderada uma vez que o stress e ansiedade associados a eventos como este vão tornar o maneio da dor crónica associada à DAD mais complicada. O efeito oposto é alcançado através de ações como escovar, brincar e acariciar o animal. Estas atividades irão libertar neurotransmissores (dopamina e oxitocina) que ajudam o animal a lidar, de melhor forma, com a dor crónica (Bennet, 2012b).

Figura 5- Exemplos de enriquecimento ambiental. Fotos originais.



5.9. Terapia com células estaminais

Existe, neste momento, um interesse na medicina regenerativa para controlo de doenças degenerativas como a DAD e também para controlo de feridas de cicatrização difícil.

Uma abordagem passa por utilizar células estaminais adultas com capacidade de se diferenciarem em vários tipos de tecidos e ainda produzir fatores tróficos (Lascelles & Sheilah, 2010).

Atualmente, terapias envolvendo o uso de células estaminais mesenquimais está a ser utilizada nos Estados Unidos em medicina veterinária, sendo usada em casos de osteoartrite em clínica de pequenos animais. As células estaminais são injetadas quer nas articulações quer na circulação venosa.

Lascelles e Sheilah (2010) referem a existência de dois estudos conduzidos em cães com osteoartrite coxofemoral e na articulação úmero-rádio-ulnar nos quais se demonstraram resultados positivos do uso de terapia com células estaminais. Ainda não existe, no entanto, certezas do mecanismo pelo qual esta terapia resulta. Apesar de também já estar descrito o seu uso em gatos, com melhorias dos mesmos, ainda não existem estudos publicados.

Parte II: Prevalência de alterações radiográficas associadas a Doença Articular Degenerativa no gato doméstico – Estudo retrospectivo de 100 casos

1. Objetivos

A Doença Articular Degenerativa é uma afeção a nível articular cuja prevalência na população felina parece aumentar com a idade sendo o seu diagnóstico feito com base na associação entre potenciais sinais clínicos e alterações ao exame radiográfico (Lascelles, 2010). O propósito deste estudo retrospectivo passa por determinar a prevalência da DAD em animais com idade igual ou superior a 7 anos, confirmando o seu subdiagnóstico na prática clínica. Paralelamente, tentou-se perceber qual ou quais das articulações a nível do esqueleto apendicular é ou são mais afetadas e também qual a região da coluna que parece ser mais frequentemente afetada, assim como, avaliar uma possível relação entre a existência de DAD e a idade do animal, sexo e raça. Por fim tentou perceber-se o nível de concordância entre as avaliações dos diferentes observadores com o objetivo de perceber em que articulações existiu maior discrepância de avaliação.

2. Materiais e Métodos

2.1. Critérios de Inclusão

Para a realização deste estudo foram estabelecidos como critérios de inclusão: felino com idade igual ou superior a 7 anos; exames radiográficos com, no mínimo, 1 área de interesse visível e passível de ser avaliada; historial clínico e outras informações disponíveis dos animais.

A idade escolhida teve em base o documento “Feline Life Stage Guidelines” pela AAFP-AAHA que considera que os 7 anos como o final de vida adulta e início da idade avançada do animal: meia-idade (7-10 anos); sénior (11-14 anos) e geriátrico (>15 anos) (Vogt et al., 2010). Foi decidido abordar esta afeção a partir desta idade uma vez que a DAD, apesar de poder afetar animais de todas as idades, tem maior incidência em populações de animais de idade avançada sendo nestas que se reflete uma maior perda de qualidade de vida e onde a necessidade do tratamento é muitas vezes comum e também muitas das vezes ignorado.

2.2. Critérios de exclusão

Foram excluídos todos os animais que apesar de terem exame radiográfico e idade superior a 7 anos, não fosse possível obter o seu historial clínico aquando da data de realização do raio-X. Foram também excluídos animais que tivessem no seu historial médico diagnóstico de poliartrite inflamatória ou suspeita de outras afeções articulares agudas aquando da realização do exame radiográfico.

2.3. Desenho do estudo

Este estudo retrospectivo é constituído por uma amostra de 100 animais (N=100) cujos exames radiográficos foram recolhidos da base de dados de Raio-X do Hospital Veterinário das Laranjeiras, localizado na área metropolitana da cidade de Lisboa, entre 15 de março de 2015 e 30 de abril de 2018. Para além dos exames radiográficos foi recolhido todo o historial clínico e informações relevantes acerca do animal.

O diagnóstico de DAD baseou-se na presença no raio-X de, pelo menos, um de vários parâmetros:

aumento da opacidade radiográfica dos tecidos moles que envolvem a articulação compatível com efusão articular;

existência de osteófitos;

existência de entesófitos;

mineralização extra-articular (associada à cápsula articular, tendões);

esclerose;

presença de quistos;

erosão sub-condral;

mineralização intra-articular.

Foi avaliada não só a existência de sinais radiográficos compatíveis com DAD, mas também a gravidade das lesões quando estas existiam. Para isto foi usada uma escala sugerida e utilizada por Elizabeth Hardie e equipa (2002) em que o grau 0 correspondeu a articulação normal; grau 1 quando existiam pequeno entesófitos ou osteófitos, sugerido pela ligeira irregularidade das margens periarticulares; grau 2 no caso dos entesófitos ou osteófitos serem óbvios, mas a estrutura articular mantém-se sem grandes alterações. Assim, a pequena esclerose subcondral ou o pequeno número de corpos articulares mineralizados foram avaliados com este grau. No caso da coluna, seria necessário existir 2 ou mais espaços intervertebrais com alterações deste nível para que fosse classificado como grau 2. Quando existiu degenerescência relevante com mineralização peri ou intra-articular intensa, esclerose subcondral grave e remodelação articular foi atribuído um grau 3 (Hardie et al., 2002) (Tabela 4).

Todos os exames radiográficos foram avaliados por dois médicos diferentes pertencentes à equipa médica do Hospital Veterinário das Laranjeiras, a quem foi pedido que avaliassem todos os raios-X dos 100 animais do estudo quanto à presença ou não de sinais radiográficos compatíveis com DAD e ainda que o avaliassem quanto à gravidade desses mesmo sinais, quando existentes. Para isto foi-lhes fornecida uma tabela de preenchimento (Anexo 2) em relação a cada animal de modo a tornar este processo o mais simples e metódico possível. Ao longo da tese os médicos foram referidos como observador A e observador B.

Tabela 4- Tabela resumo dos graus de gravidade e respectivos sinais radiográficos.

Grau da DAD	Sinais Radiográficos
0	Articulação normal
1	Pequeno entesófitos/osteófitos; ligeira irregularidade das margens periarticulares
2	Entesófitos/osteófitos óbvios; pequena esclerose subcondral; pequeno número de corpos articulares mineralizados
3	Degeneração relevante com mineralização peri ou intra-articular intensa; esclerose subcondral grave; remodelação articular

Além de se utilizar a avaliação feita por cada médico de forma independente também foi feito um cruzamento de dados de modo a obter um valor que conjugue as diferentes observações por parte dos dois médicos. Sempre que os 2 estiveram de acordo quanto à existência de lesão foi considerado como sugestivo de DAD, enquanto quando apenas 1 dos observadores relatou alterações a nível radiográfico foi considerado duvidoso. Para o grau de lesão, e apenas quando ambos os observadores concordaram com a existência de lesão, foi considerado o grau mais baixo dado pelos observadores quando as avaliações foram de números seguidos e foi dado o valor intermédio sempre que as avaliações foram díspares por mais de uma unidade. Ou seja, sempre que um observador avaliou com 1 e outro com 3 foi atribuído grau 2 como *score* final de gravidade, de outro modo considerou-se sempre a nota mais baixa dada por um dos observadores. De modo a perceber quais as articulações mais gravemente afetadas foi calculada a média dos valores de *score* (obtidos pela conjugação das avaliações dos 2 observadores) utilizando a seguinte fórmula para cada articulação avaliada: $((1 \times n^{\circ} \text{ de articulações com } score \ 1 + 2 \times n^{\circ} \text{ de articulações com } score \ 2 + 3 \times n^{\circ} \text{ de articulações com } score \ 3) / n^{\circ} \text{ total de articulações com alterações})$.

De modo a avaliar a relação entre a idade e presença de sinais radiográficos compatíveis com a DAD os animais foram divididos em três grupos etários segundo o “Feline Life Stage Guidelines” pela AAFP-AAHA: meia-idade (7-10 anos); sénior (11-14 anos) e geriátrico (>15 anos).

Algo similar foi feito para a raça de modo a ser possível verificar com algum significado estatístico uma potencial relação entre a raça dos animais e a presença de DAD uma vez que algumas das raças apresentam-se sub-representadas quando comparadas com outras apresentando apenas um ou dois indivíduos. Deste modo procedeu-se à divisão dos animais em animais com raça indefinida e animais com raça. Esta divisão foi feita uma vez que o número de animais sem raça definida apresenta-se sobre-representado no estudo fazendo assim sentido compará-lo com os restantes animais das diversas raças existentes na amostra.

Os exames radiográficos foram obtidos através do uso de um gerador de raios X da marca ODEL modelo Polaire sendo detetados por um painel digital 1717SGC/SCC da marca RAYENCE e posteriormente usado o programa Examion para visualização, edição e gravação desses mesmos exames.

2.4. Análise estatística

Todos os dados relativos aos animais do estudo que pudessem ser úteis na realização deste estudo foram recolhidos e compilados no Microsoft Office Excel®. Foi também usado este software para a realização dos vários gráficos apresentados.

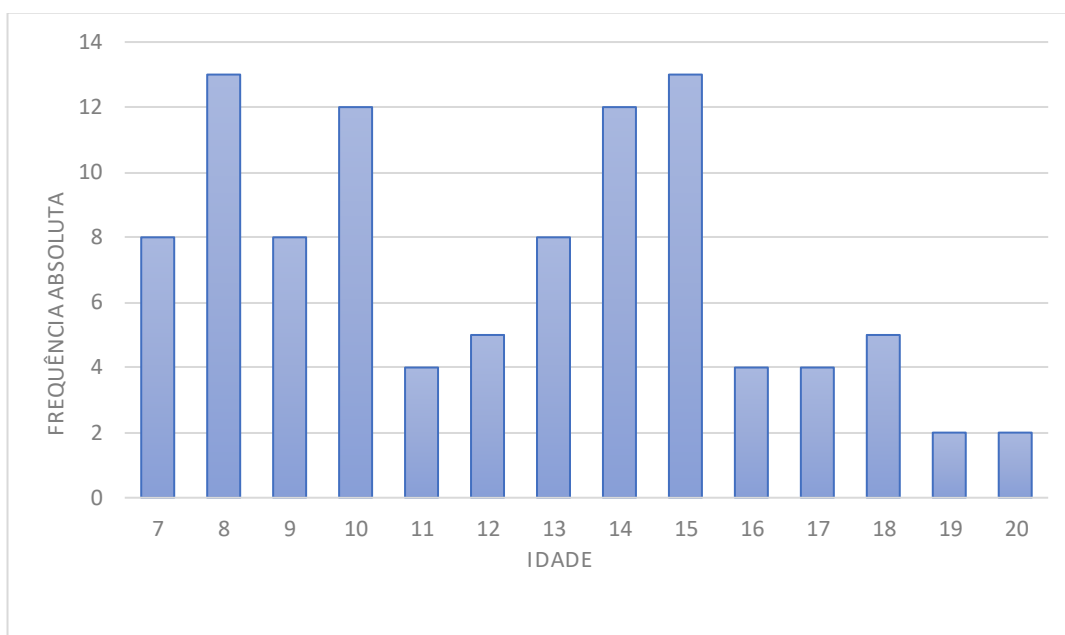
Para a execução da análise estatística e de modo a perceber a possível relação entre as diferentes variáveis foi usado o programa R i386 3.4.4.© sendo que as relações entre variáveis foram consideradas estatisticamente significativas se o valor $p < 0.05$ e usado o teste de Qui-Quadrado de Pearson. Foi ainda feito o teste de Cohen's-Kappa de modo a perceber o nível de concordância entre os 2 médicos na avaliação dos exames radiográficos. Para interpretação dos resultados deste teste foi usada a seguinte escala: <0: igual ao acaso; 0.01-0.20: alguma concordância; 0.21-0.40: aceitável; 0.41-0.60: moderada; 0.61-0.80: substancial; 0.8-0.99: quase perfeita.

3. Resultados

3.1. Idade dos animais do estudo

Na amostra presente neste estudo, a média de idade foi de 12,2 anos sendo que o animal mais novo apresentava 7 anos de idade e o mais velho 20 anos. A mediana das idades foi de 12 anos. Os machos apresentaram neste estudo uma média de idade (12,4 anos) ligeiramente superior à das fêmeas (12,1 anos) (Gráfico 1).

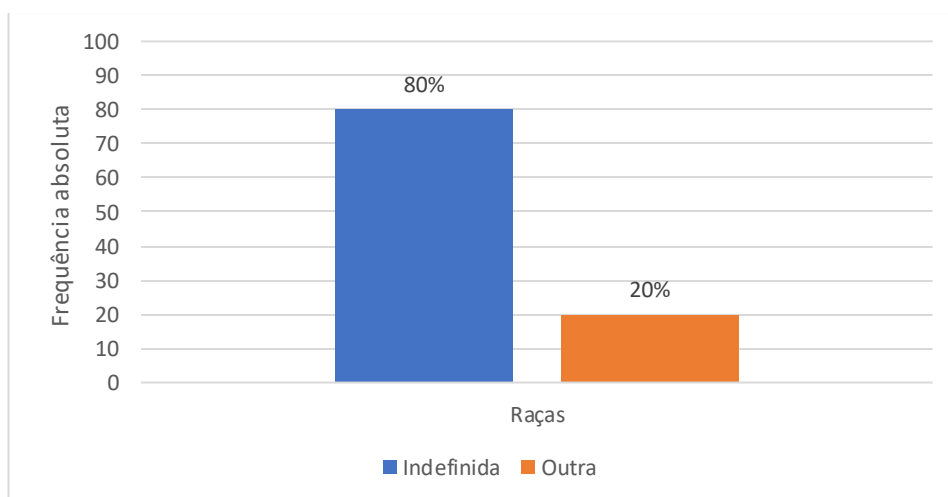
Gráfico 1- Frequências absolutas relativas à variável “Idade”



3.2. Raças dos animais do estudo

As raças existentes neste estudo foram: Indefinida (n=80), Siamês (n=6), Persa (n=8), Chartreux (n=2), British Shorthair (n=2), Main Coon (n=1) e Bosques da Noruega (n=1). Uma vez que o número de animais sem raça definida é bastante superior ao número de animais com raça, neste estudo, foi decidido comparar ambos os grupos de animais (Gráfico 2).

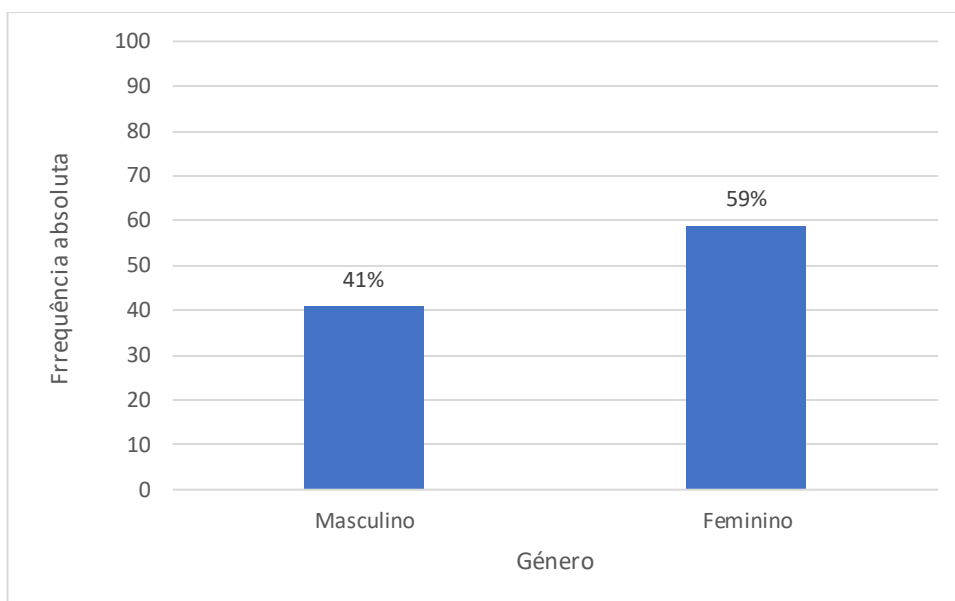
Gráfico 2- Frequências absolutas e relativas da variável “Raça”



3.3. Género dos animais do estudo

No que toca à variável género, 41% (n=41) eram machos e 59% (n=59) da amostra eram fêmeas (Gráfico 3).

Gráfico 3- Frequências absolutas e relativas da variável “Género”

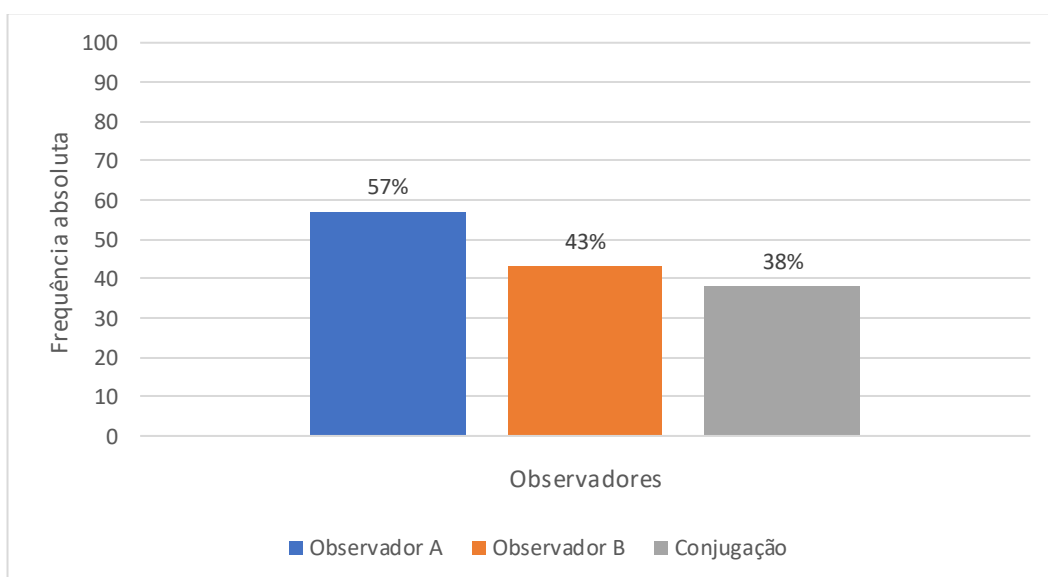


3.4. Prevalência de DAD no estudo

Dos 100 animais, cujos exames radiográficos foram avaliados, o observador A relatou que 57% (n=57) dos animais apresentavam alterações radiográficas compatíveis com doença articular degenerativa. A percentagem obtida pelo observador B foi de 43% (n=43).

Tomando ambas as avaliações em consideração temos que: 38% (n=38) dos animais apresentavam sinais sugestivos de DAD; 39% (n=39) sem sinais sugestivos de DAD; 23% (n=23) casos duvidosos (Gráfico 4).

Gráfico 4- Prevalência de sinais radiográficos na amostra



Dos 57 animais descritos pelo observador A como tendo sinais radiográficos compatíveis com DAD, 21 apresentavam lesões simultaneamente no esqueleto axial e apendicular. Assim, dos animais com DAD, 36,8% (n=21) apresentavam lesões quer no esqueleto apendicular quer no axial.

O observador B, que obteve uma prevalência de DAD na amostra de 43% (n=43), descreveu que 30% (n=13) desses animais com sinais sugestivos de DAD apresentavam alterações quer no esqueleto apendicular como no axial.

Quando tomamos ambas as avaliações em consideração temos que 28% (n=11) dos 38 animais, anteriormente assinalados como tendo sinais radiográficos que podem evidenciar a presença DAD, apresentam alterações simultaneamente no esqueleto axial e apendicular.

Assim, 11% (n=11) dos animais da amostra em estudo foram avaliados como tendo sinais radiográficos compatíveis com DAD simultaneamente no esqueleto apendicular e esqueleto axial.

3.4.1. Prevalência de DAD no esqueleto apendicular

Em relação às articulações do esqueleto apendicular, dos 100 animais 35 apresentavam alterações a este nível segundo o observador A, enquanto o B relatou 30 animais com alterações radiográficas compatíveis com DAD. Quando conjugadas as duas avaliações temos que 24% (n=24) dos animais apresentavam alterações a nível do esqueleto apendicular.

Das 184 articulações avaliadas 15,7% (n=29) apresentavam alterações divididas pelos diferentes graus de gravidade quando temos em consideração a avaliação dos dois observadores.

Das várias articulações passíveis de ser observadas e avaliadas, aquela que se apresentou mais comumente afetada foi a articulação úmero-rádio-ulnar (29%; n=15) seguindo-se a femoro-tíbio-patelar (19%; n=5) e a coxofemoral (14%; n=5) (Tabela 5).

Tabela 5- Tabela resumo da frequência absoluta e relativa de alterações a nível do esqueleto apendicular

Articulação	Passíveis de avaliação	Sinais de DAD por Observador A	Sinais de DAD por observador B	Sinais de DAD resultado conjugado final
Escápulo-umeral	63	7 (11%)	5 (8%)	3 (5%)
Úmero-rádio-ulnar	51	21 (41%)	18 (35%)	15 (29%)
Femoro-tíbio-patelar	26	8 (31%)	6 (23%)	5 (19%)
Coxofemoral	35	8 (23%)	5 (14%)	5 (14%)
Carpo	5	1 (20%)	2 (40%)	1 (20%)
Tarso	4	0 (0%)	0 (0%)	0 (0%)

3.4.2. Prevalência de DAD no esqueleto axial

No esqueleto axial, foram avaliados 295 segmentos e 11% dos segmentos (n=33) apresentavam alterações evidentes a nível radiográfico.

Do total dos 100 animais 25% (n=25) apresentavam assim algum tipo de lesão indicativa de DAD a nível da coluna quando conjugada as duas avaliações dos observadores. O observador A relatou alterações a nível do esqueleto axial em 43% (n=43), enquanto o observador B relatou apenas 26% (n=26).

No esqueleto axial o segmento mais comumente afetado foi o torácico, seguido do sacro, lombar e por fim cervical (Tabela 6).

Tabela 6- Tabela resumo da frequência absoluta e relativa de alterações a nível do esqueleto axial

Articulação	Passíveis de avaliação	Sinais de DAD por Observador A	Sinais de DAD por observador B	Sinais de DAD resultado conjugado final
Coluna Cervical	54	6 (11%)	2 (4%)	1 (2%)
Coluna Torácica	91	24 (26%)	19 (21%)	17 (19%)
Coluna Lombar	87	11 (13%)	8 (9%)	8 (9%)
Sacro	63	27 (43%)	7 (11%)	7 (11%)

3.4.3. Grau de gravidade das diferentes articulações do esqueleto apendicular

Foi também avaliado o grau de gravidade das diferentes articulações e a articulação que apresentou um *score* de gravidade maior foi a femoro-tíbio-patelar. Depois deste seguiu-se a coxofemoral e, por fim, a úmero-rádio-ulnar e a escápulo-umeral, isto quando temos em conta a conjugação das avaliações por parte dos observadores (Tabela 7).

Figura 6- Exemplo de animal com sinais radiográficos compatíveis com DAD a nível do esqueleto apendicular

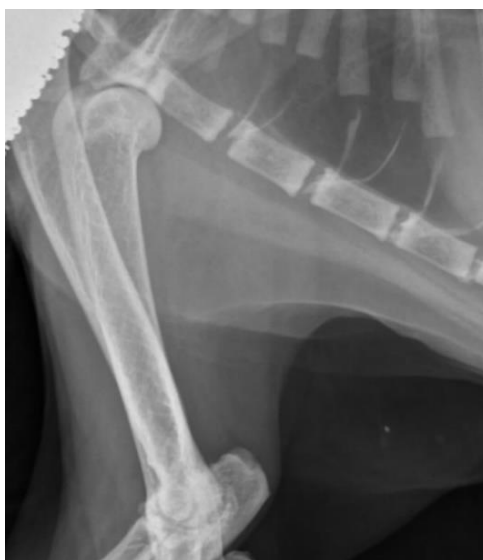

Tabela 7- Média do score de gravidade das articulações do esqueleto apendicular

Articulação	Média do <i>score</i> de gravidade*
Escápulo-umeral	1,3
Úmero-rádio-ulnar	1,3
Femoro-tíbio-patelar	1,8
Coxofemoral	1,4

* $((1 \times \text{n}^\circ \text{ de articulações com } \textit{score} \ 1 + 2 \times \text{n}^\circ \text{ de articulações com } \textit{score} \ 2 + \dots) / \text{n}^\circ \text{ total de articulações com alterações})$

3.4.4. Grau de gravidade dos diferentes segmentos da coluna

O segmento de coluna que apresentava lesões com maior grau de gravidade foi o lombar, torácico, seguido do sacro e por fim o cervical, quando temos em conta a avaliação dada pelos dois observadores (Tabela 8).

Figura 7- Exemplo de animal com sinais radiográficos compatíveis com DAD a nível do esqueleto axial

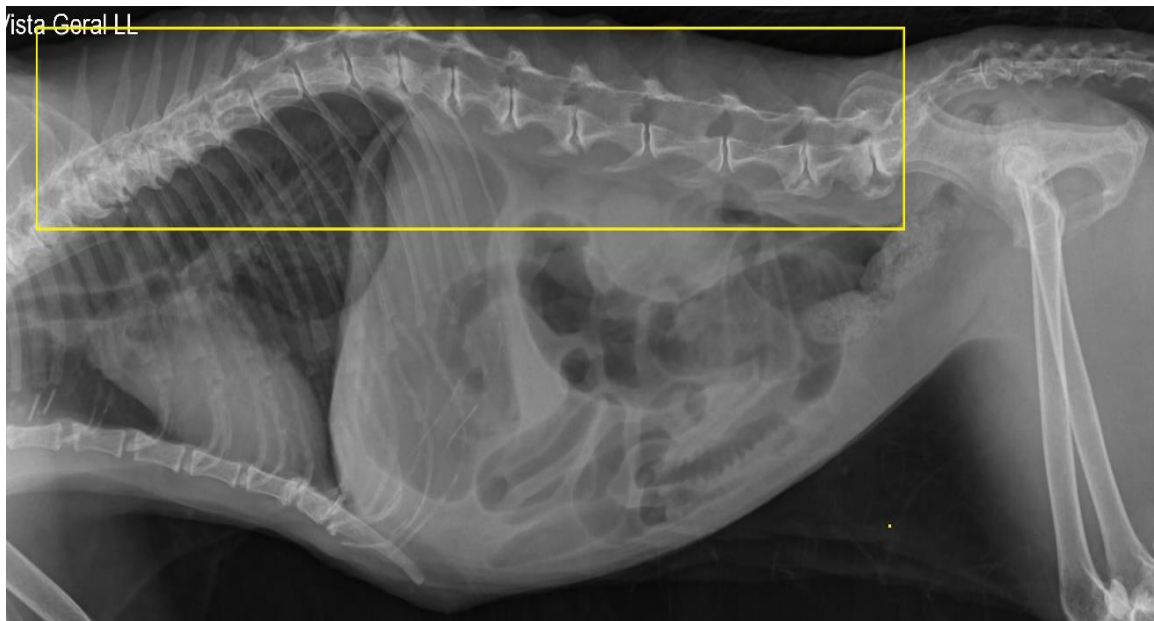

Tabela 8- Média do score de gravidade das articulações do esqueleto axial

Articulação	Média do <i>score</i> de gravidade *
Coluna Cervical	1
Coluna Torácica	1,2
Coluna Lombar	1,5
Sacro	1,1

*((1 x nº de articulações com *score* 1 + 2 x nº de articulações com *score* 2 +...) / nº total de articulações com alterações)

3.5. Relação da idade com existência de DAD

Para a interpretação da influência da idade e a existência de sinais radiográficos compatíveis com DAD foi feita a divisão dos animais baseada no “Feline Life Stage Guidelines” pela AAFP-AAHA em 3 grupos etários: animais com idade entre os 7 e os 10 anos (inclusive), animais com idade entre os 11 e os 14 (inclusive) e animais com idade superior ou igual a 15 anos. Do grupo de animais entre os 7 e os 10 anos 28% (n=11) apresentavam sinais radiográficos compatíveis com diagnóstico de DAD, no grupo de animais entre os 11 e os 14 a prevalência foi de 37% (n=11) e no grupo com idade igual ou superior a 15 anos esta percentagem foi de 53% (n=16). No entanto, o teste de Qui-Quadrado não revelou qualquer relação estatisticamente significativa entre a idade do animal e a presença de DAD, $X^2(2, N=100) = 4.888, p = 0.087$.

3.6. Relação do sexo com existência de DAD

De modo a entender se existia relação entre a DAD e o género do animal foi feito um teste de Qui-Quadrado não tendo sido encontrada qualquer relação estatisticamente significativa entre o género do animal e a presença de sinais radiográficos compatíveis com DAD, $X^2(1, N=100) = 0,438, p = 0.508$.

3.7. Relação da raça com existência de DAD

A prevalência de sinais radiográficos nos animais de raça não definida foi de 32,5% (n=26), enquanto que para o resto das raças existentes na amostra foi de 60% (n=12).

De modo a entender se existia relação entre a DAD e o fato de o animal ser ou não de raça definida foi feito um teste de Qui-Quadrado que mostrou existir uma diferença significativa entre os dois grupos de animais e a sua relação com a presença de sinais radiográficos compatíveis com DAD, $X^2(1, N=100) = 5,136, p = 0.023$.

3.8. Concordância entre observadores nas diferentes articulações

De modo a perceber a concordância dos observadores nas diferentes articulações foi comparado a avaliação que cada observador deu a cada articulação visível nos exames radiográficos dos 100 animais quanto à existência ou não de sinais radiográficos que pudessem indicar doença articular degenerativa. Assim foi comparado o nível de concordância em relação ao diagnóstico em si e não ao grau da gravidade das lesões em si (Tabela 9).

Tabela 9- Concordância entre observadores para as diferentes articulações

Articulação	Valor de Cohen- Kappa
Escápulo-umeral	0,469
Úmero-rádio-ulnar	0,714
Femoro-tíbio-patelar	0,693
Coxofemoral	0,754
Carpo	0,662
Tarso	-
Coluna Cervical	0,227
Coluna Torácica	0,734
Coluna Lombar	0,71
Sacro	0,338

4. Discussão

A população do presente estudo foi constituída por 100 animais (N=100) que passaram pelo HVL entre 15 de março de 2015 e 30 de abril de 2018 e que foram submetidos a exame radiográfico. Estes animais foram assim escolhidos de forma aleatória e sem qualquer tendência. Este facto implicou que nem sempre a qualidade do exame radiográfico fosse a ideal para uma avaliação ortopédica, não existindo muitas das vezes 2 planos ortogonais claros que permitissem uma avaliação radiográfica correta. Além disto, existiram, em alguns dos exames radiográficos, sobreposições das articulações com outras estruturas anatómicas levando à possibilidade de uma interpretação sub ou sobre valorizada por parte dos observadores. Devido ao facto de a qualidade radiográfica não ser ótima, em todos os casos, nalgumas situações a articulação apesar de presente no exame radiográfico não foi considerada para avaliação por parte dos observadores por não existirem condições desta ser corretamente avaliada. De todos os animais presentes no estudo apenas em 4 o exame radiográfico foi feito com o intuito de confirmar as suspeitas, após a consulta, da existência de alterações a nível articular. Destes 4 o diagnóstico de DAD associado a dor foi confirmado em 3 deles. O número de animais aqui identificados como apresentando alterações radiográficas deve ser bastante superior ao número de animais que efetivamente apresentariam alterações articulares com dor associada. A maioria dos animais cujos exames radiográficos serviram de base para este estudo apresentaram-se ao hospital em situações de emergência ou por outras queixas em que a existência ou não de sinais radiográficos compatíveis com DAD torna-se secundário em ser mencionado pelo médico responsável. Ainda assim, haverá certos casos em que esta doença articular estaria presente e, mesmo tendo em conta que o exame radiográfico não foi feito com intuito de a diagnosticar, seria importante perceber se estaria a provocar dor no animal e se deveria ser tratada. Desta forma, é aconselhável que um exame radiográfico com avaliação de todas as articulações do animal faça parte de qualquer consulta de rotina de um paciente geriátrico felino.

A prevalência de sinais radiográficos neste estudo encontra-se no intervalo do que já foi relatado em outros estudos do género. Dos 100 animais, 38 apresentavam alterações que podem representar a existência de doença articular degenerativa. Hardie e colegas (2002) obtiveram uma prevalência de 90% num estudo com 100 gatos todos com idade superior a 12 anos com média de 15 anos de idade, enquanto Slingerland et.al. (2011) relatou uma prevalência de 61% numa amostra de 100 animais com idade acima dos 6 anos. Um estudo por Clarke e colegas (2005) obteve, em 218 animais, uma prevalência um pouco inferior aos anteriores 33,9% e incluía animais com idades entre os 0,8 e os 18 anos. Assim, tendo em conta que a média de idades neste estudo (12 anos) e tendo em conta que estão a ser tomadas

em consideração a visão de dois observadores um valor de prevalência de 38% encontra-se dentro do expectável.

É necessário salientar o fato de que muitas das alterações identificadas podem não ser indicativas de uma lesão articular associada a dor. No entanto, e apesar dessa possibilidade, a maioria dos sinais radiográficos que foram selecionados neste estudo como sendo representativos de lesão articular já foram, em estudos recentes, associados a alterações macroscópicas da cartilagem articular (Freire et.al., 2011).

Foi ponderado usar uma categoria de avaliação de gravidade subjetiva de 0-10 (modelo seguido pelo estudo de Lascelles e colegas em 2010), no entanto, depois de discutido com os dois médicos que avaliaram os exames radiográficos acordou-se que a escala de gravidade deveria ser o mais objetiva possível tendo sido usada a divisão proposta por Elizabeth Hardie (2002) no seu estudo. Isto revela que será útil na prática clínica a existência de uma classificação de gravidade com base em sinais radiográficos para a doença articular degenerativa felina, à semelhança do que acontece no caso do cão para a displasia da anca.

Dos animais que compõem a amostra, 14% apresentava sinais apenas a nível do esqueleto axial enquanto 13% apresentavam lesões apenas a nível do esqueleto apendicular. O número de animais que possuía alterações quer a nível axial como apendicular foi de 11%. Clarke e colegas (2005) obtiveram na sua amostra 9,6% de animais com lesões em ambos os esqueletos, 11% com alterações apenas no esqueleto axial e 13,3% com lesões apenas no esqueleto apendicular, já o estudo de Hardie e colegas (2002) obteve na amostra estudada 10%, 26% e 54% no esqueleto apendicular, axial e ambos, respetivamente.

Em relação ao esqueleto axial, a porção torácica parece ser a que apresenta alterações articulares mais frequentemente. Apesar de isto ir de encontro ao que é relatado em vários estudos do género, a verdade é que esta situação pode dever-se apenas ao fato de o segmento torácico da coluna vertebral ser aquele que maior número de vértebras, havendo assim maior probabilidade de um segmento de coluna aleatoriamente afetado ser desta região. Um estudo por Lascelles (2010) mostrou que numa amostra de gatos com idade média de 14 anos esta condição parecia existir no esqueleto axial em 92% dos animais sendo que também nesta região que apareceram mais frequentemente com alterações. Outros estudos com uma média de idade inferior (6.5 anos), como aquele feito por Clarke (2005), mostrou uma prevalência de apenas 21% no esqueleto axial, sendo a região mais frequentemente afetada também a torácica. Quanto à gravidade das lesões no esqueleto axial não existe consenso entre os diversos estudos já feitos, sendo que dois mostram que a região que apresenta alterações mais graves é a o lombar enquanto outro demonstrou que seria a torácica (Clarke et al., 2005;

Clarke & Bennett, 2006; Hardie et al., 2002). Na amostra que foi estudada e avaliada na presente tese, a região que apresentou lesões de maior grau de gravidade foi a região lombar. Em relação ao esqueleto apendicular as articulações mais afetadas foram, por ordem decrescente de frequência: úmero-rádio-ulnar, femoro-tíbio-patelar, coxofemoral e escápulo-umeral. Aqui também tem de se salientar o fato de que sendo um estudo retrospectivo os exames radiográficos sujeitos a avaliação foram frequentemente feitos para confirmação de doenças quer a nível torácico quer abdominal, impossibilitando a correta avaliação das articulações dos pacientes incluídos neste estudo. Por este motivo foi calculado em termos percentuais a existência de alterações radiográficas compatíveis com DAD para cada articulação. Existem estudos que têm uma amostra de pacientes felinos com idades médias desde os 2.5 anos até 15 anos, com prevalências de DAD que vão desde 6.3% até 64%, respetivamente, no esqueleto apendicular. Isto apoia a ideia de que a DAD, como processo degenerativo que é, será mais prevalente numa população envelhecida estando estritamente relacionada com a idade do animal. Dos vários estudos, na grande maioria, a articulação úmero-rádio-ulnar é também a articulação do esqueleto apendicular aquela mais frequentemente afetada (Clarke et al., 2006; Hardie et al. 2002).

Em relação à gravidade, no presente estudo a articulação que apresentou um *score* de gravidade superior foi a femoro-tíbio-patelar seguido da coxofemoral, úmero-rádio-ulnar e por fim a escápulo-umeral. O único estudo que avaliou o esqueleto apendicular em termos de gravidade de sinais radiográficos foi o de Elizabeth Hardie e seus colegas (2002) em que a articulação úmero-rádio-ulnar foi a que apresentou sinais radiográficos mais graves.

O fato das articulações cárpica e társica, neste como em vários estudos, não serem muitas vezes diagnosticadas com DAD pode dever-se ao fato de que a maioria dos exames não permitem uma avaliação correta destas estruturas. A correta avaliação destas articulações apenas seria possível caso fossem efetuadas incidências com o objetivo de estudar possíveis alterações a esse nível. Dos 100 animais da amostra apenas foi possível avaliar o a articulação cárpica em 5 animais e a társica em 4 animais sendo que apenas existiu alterações compatíveis com o diagnóstico radiográfico de DAD na articulação cárpica de um desses animais.

Não pareceu existir relação entre a existência de DAD quer com o sexo dos indivíduos quer com a idade dos mesmos. Em relação ao género, isto vai de encontro ao que é relatado nos diversos estudos sobre esta doença, em que não se verificou qualquer relação estatisticamente significativa (Clarke et al., 2005; Lascelles et al., 2010).

Quanto à idade, e após a divisão da população em 3 grupos etários, o teste de Qui-Quadrado revelou também não existir relação significativa da DAD com a idade dos animais. Isto, ao contrário do género, contradiz aquilo que vários estudos semelhantes já mostraram (Clarke et

al., 2005; Lascelles et al., 2010; Slingerland et al., 2011). Vários estudos nesta área conseguiram obter resultados que eram estatisticamente significativas e que sugerem uma relação entre a idade e a DAD. Esta associação faz todo sentido tendo em conta o caráter degenerativo desta doença e que é sugerido por diversos autores (Clarke et al., 2005; Lascelles et al., 2010; Slingerland et al., 2011). O fato de neste estudo isto não acontecer pode dever-se ao fato de os 3 grupos que constituíram a amostra já serem grupos envelhecidos quando comparados com outros estudos. Assim, se se tivesse além destes três grupos um outro de animais até aos 7 anos de idade e se se procedesse à mesma análise estatística muito provavelmente os grupos deste estudo apresentariam, quando comparados com este hipotético grupo, um resultado estatisticamente significativo que revelaria uma relação entre o diagnóstico de DAD e a idade. Aqui estamos já a comparar animais que, segundo o “Feline Life Stage Guidelines” pela AAFP-AAHA (2010) são, todos eles, considerados meia-idade, sénior ou geriátricos, podendo isto justificar o fato de não ter sido encontrada uma relação estatisticamente significativa entre a DAD e a idade. Apesar de não ter sido encontrada relação estatisticamente significativa, a verdade é que a prevalência de sinais radiográficos compatíveis com DAD foi superior no grupo de animais geriátricos (>15 anos) quando comparado com os de meia-idade e sénior.

Foi encontrada uma relação estatisticamente significativa entre a raça do animal e a presença de sinais radiográficos compatíveis com DAD. Aqui decidiu-se comparar os animais de raça indefinida com o resto dos animais de modo a poder obter um valor estatístico mais forte e de maior relevância uma vez que algumas das raças apresentavam-se representadas neste estudo com um ou dois indivíduos sendo impossível tirar ilações reais da relação destas, individualmente, com a existência de DAD. Desta forma, parece existir uma relação entre o fato de o animal ter raça, ou não, com a existência de DAD. A prevalência de sinais radiográficos foi nos animais de raça Indefinida de 32,5% (n=26; N=80) enquanto que nos restantes foi de 60% (n=12; N=20). Isto poderá sugerir que o fato de o animal ter raça poderá aumentar a possibilidade de poder vir a desenvolver DAD. Até hoje nenhum estudo mostrou a existência de uma relação entre a raça dos animais e a presença de alterações radiográficas compatíveis com DAD. De modo a verificar qualquer relação das raças dos animais com a existência de DAD seria recomendável construir um estudo deste género com o mesmo número de indivíduos de várias raças de modo a tentar perceber realmente uma possível ligação da DAD a esta variável. Tendo em conta que Gao *et al.* (2013) sugerem uma base genética para a existência de DAD, não seria de admirar uma relação entre a raça e a existência de doença articular.

Seria também importante tentar perceber se o peso dos pacientes e o fato de serem ou não castrados poderá ter relação com a presença de sinais radiográficos compatíveis com DAD. Isto não foi feito neste estudo por não existir disponível essa informação na totalidade dos animais.

O teste de Cohen's-Kappa foi feito com o intuito de verificar se existia uma forte concordância entre os 2 observadores de modo a perceber em que articulações existe maior acordo quanto à existência de lesões que permitam o diagnóstico de DAD. A maioria das articulações (úmero-rádio-ulnar, femoro-tíbio-patelar, coxofemoral, cárpica, coluna torácica, coluna lombar) apresentaram um valor de Kappa superior a 0,6 o que lhes confere um nível de concordância substancial. A articulação escápulo-umeral apresenta também um valor de Kappa que revela uma concordância moderada. A coluna cervical e sacro apresentam um valor de Kappa apenas aceitável parecendo ser estas as articulações em que os observadores menos concordaram. Isto podia revelar uma grande disparidade entre os observadores na avaliação destas articulações. No entanto, o que explica valores de Kappa tão baixo é o fato de muitas das articulações a nível cervical e do sacro terem sido avaliadas como tendo sinais radiográficos compatíveis com DAD por um observador quando o outro observador não considerava ter exames radiográficos claros o suficiente para poder fazer a sua correta avaliação. Assim, estes valores de Kappa revelam não um desacordo entre aquilo que são sinais radiográficos compatíveis com DAD, mas sim entre aquilo que é um exame passível de avaliar as articulações do animal ou não. De notar que a articulação társica não apresenta valor de Kappa uma vez que a concordância na avaliação dos 4 animais em que era possível fazê-lo foi total. De referir que os estudos que servem como comparação para o presente estudo tiveram na sua maioria apenas 1 observador a avaliar os exames radiográficos, com exceção do de Hardie em que existiram também 2 observadores.

Por fim, quando comparamos a prevalência de sinais radiográficos da amostra (38%) com número de animais em que o exame radiográfico foi feito e as alterações radiográficas detetadas (3%) percebemos que existe, realmente, um subdiagnóstico da DAD. Como referido anteriormente, é natural haja discrepância entre ambos os valores uma vez que fazem parte da amostra animais que certamente se apresentaram ao HVL em carácter de urgência ou com outras queixas, sendo irrelevante nessa altura apontar qualquer alteração degenerativa articular. No entanto, certamente existem vários pacientes no qual o exame radiográfico, apesar de não ter sido feito com esse intuito, poderia ter sido utilizado de modo a avaliar as articulações visíveis do animal para potenciais alterações compatíveis com DAD. E muitos deles depois de conjugar os sinais radiográficos com informação recolhida na consulta poderia dar azo não só a uma investigação ortopédica mais profunda ou mesmo ao início do

tratamento para esta doença. O subdiagnóstico desta doença, e consequente não tratamento, é responsável pela existência de dor crónica nos pacientes felinos diminuindo assim o bem-estar e qualidade de vida destes animais. Assim, recomenda-se a atenção para o fato de os pacientes felinos acima dos 7 anos de idade que entram numa fase da vida já avançada poderem começar a desenvolver alterações a nível articular que muitas das vezes passam ao lado aos donos e que na maioria das vezes são impossíveis de detetar à consulta, mesmo no exame ortopédico (Lascelles et.al., 2012), devendo ser usado o exame radiográfico como ferramenta de diagnóstico útil de modo a confirmar ou excluir a existência da doença articular degenerativa nos pacientes felinos.

5. Conclusão

A doença articular degenerativa felina e o seu impacto na vida do animal parecem estar subvalorizadas na prática veterinária.

A prevalência conjugada com um subdiagnóstico alertam para a necessidade de maior atenção na correta avaliação desta doença responsável por provocar dor crónica no paciente felino, e consequente diminuição da qualidade de vida.

Torna-se importante perceber se a incapacidade de detetar sinais clínicos associados com DAD nos gatos ocorre pela ausência de sinais clínicos ou pela incapacidade de os reconhecer. Apesar de nem sempre os sinais radiográficos apresentarem uma correlação com os sinais clínicos existentes, temos de ter em conta que os gatos apresentam uma capacidade extraordinária de se adaptarem a afeções articulares e dor crónica sendo por isso, na maioria das vezes, difícil de detetar alterações a nível comportamental.

Será necessário num futuro próximo perceber melhor a relação entre os sinais radiográficos e as particularidades histológicas existentes de modo a perceber a incompatibilidade entre os sinais radiográficos e sinais clínicos de modo a utilizar-se da melhor forma esta ferramenta essencial para o diagnóstico de DAD.

Parece também necessário reforçar o impacto que a DAD tem na qualidade de vida e bem-estar dos pacientes geriátricos felinos, sendo importante educar a população médico veterinária para a importância dum *check up* geriátrico felino que tenha em consideração esta afeção.

Bibliografia

Abercromby, R., Innes, J. & May, C. (2006). Arthritis. In Houlton, J.E.F., Cook, J.L., Innes, J.F. & Langley-Hobbs, S.J., *Manual of Canine and Feline Musculoskeletal Disorders*. (pp.81-109). London: BSAVA.

Al-Murrani, S., Gao, X., Lee, J., Malladi, S., & Frantz, N. Z. (2013). *U.S. Patent Application No. 13/697,051*

Allan, G. & Davies, S. (2018). Radiographic Signs of Joint Disease in Dogs and Cats. In Thrall, D.E. (7ª edição), *Textbook of veterinary diagnostic radiology*. (pp.403-407). St. Louis, MO: Saunders Elsevier.

Auclair, D., Hopwood, J. J., Lemontt, J. F., Chen, L., & Byers, S. (2007). Long-term intra-articular administration of recombinant human N-acetylgalactosamine-4-sulfatase in feline mucopolysaccharidosis VI. *Molecular genetics and metabolism*, 91(4), 352-361.

Beadman, R., Smith, R. N., & King, A. S. (1964). Vertebral osteophytes in the cat. *Vet Rec*, 76(37), 1005-1007.

Benito, J., Gruen, M. E., Thomson, A., Simpson, W., & Lascelles, B. D. X. (2012). Owner-assessed indices of quality of life in cats and the relationship to the presence of degenerative joint disease. *Journal of feline medicine and surgery*, 14(12), 863-870.

Benito, J., Hansen, B., Depuy, V., Davidson, G. S., Thomson, A., Simpson, W., ... & Lascelles, B. D. X. (2013). Feline musculoskeletal pain index: responsiveness and testing of criterion validity. *Journal of veterinary internal medicine*, 27(3), 474-482.

Bennett, D., Zainal Ariffin, S. M. B., & Johnston, P. (2012). Osteoarthritis in the cat: 1. How common is it and how easy to recognise?. *Journal of feline medicine and surgery*, 14(1), 65-75.

Bennett, D., Zainal Ariffin, S. M. B., & Johnston, P. (2012b). Osteoarthritis in the cat: 2. How should it be managed and treated?. *Journal of Feline Medicine and Surgery*, 14(1), 76-84.

- Buckwalter, J. A., Mankin, H. J., & Grodzinsky, A. J. (2005). Articular cartilage and osteoarthritis. *Instructional Course Lectures-American Academy of Orthopaedic Surgeons*, 54, 465.
- Carneiro, J. & Junqueira, L.C. (2008). *Histologia basica*. (11ª edição). (pp.129-152). Rio de Janeiro: Guanabara Koogan.
- Chen, J., Bao, C., Cho, S. H., & Lee, H. J. (2017). Green lipped mussel oil complex suppresses lipopolysaccharide stimulated inflammation via regulating nuclear factor- κ B and mitogen activated protein kinases signaling in RAW264. 7 murine macrophages. *Food Science and Biotechnology*, 26(3), 815-822.
- Clarke, S. P., & Bennett, D. (2006). Feline osteoarthritis: a prospective study of 28 cases. *Journal of small animal practice*, 47(8), 439-445.
- Clarke, S. P., Mellor, D., Clements, D. N., Gemmill, T., Farrell, M., Carmichael, S., & Bennett, D. (2005). Prevalence of radiographic signs of degenerative joint disease in a hospital population of cats. *The Veterinary Record*, 157(25), 793-799.
- Clegg, D. O., Reda, D. J., Harris, C. L., Klein, M. A., O'dell, J. R., Hooper, M. M., ... & Lane, N. E. (2006). Glucosamine, chondroitin sulfate, and the two in combination for painful knee osteoarthritis. *New England Journal of Medicine*, 354(8), 795-808.
- Corbee, R. J., Tryfonidou, M. A., Grinwis, G. C. M., Schotanus, B., Molenaar, M. R., Voorhout, G., ... & Hazewinkel, H. A. W. (2014). Skeletal and hepatic changes induced by chronic vitamin A supplementation in cats. *The Veterinary Journal*, 202(3), 503-509.
- Davidson, J.R. & Kerwin, S. (2014). Common Orthopedic Conditions and Their Physical Rehabilitation. In Millis, D. & Levine, D. (2ª Edição), *Canine Rehabilitation and Physical Therapy* (pp. 574-578). :Saunders Elsevier
- Davies, J.V. (2006). Radiography. In Houlton, J.E.F., Cook, J.L., Innes, J.F. & Langley-Hobbs, S.J., *Manual of Canine and Feline Musculoskeletal Disorders*. (pp.8-20). London: BSAVA.

Davies, S., Allan, G. & Nicoll, R. (2016). Joints – general. In Kirberger, R.M. & McEvoy, F.J. (2ª Edição), *Canine and Feline Musculoskeletal Imaging* (pp.160-170). London: BSAVA.

Drum, M. G., Bockstahler, B., Levine, D., & Marcellin-Little, D. J. (2015). Feline rehabilitation. *The Veterinary clinics of North America. Small animal practice*, 45(1), 185-201.

Freire, M., Robertson, I. A. N., Bondell, H. D., Brown, J., Hash, J., Pease, A. P., & Lascelles, B. D. X. (2011). Radiographic evaluation of feline appendicular degenerative joint disease vs. macroscopic appearance of articular cartilage. *Veterinary Radiology & Ultrasound*, 52(3), 239-247.

Freire, M., Meuten, D., & Lascelles, D. (2014). Pathology of articular cartilage and synovial membrane from elbow joints with and without degenerative joint disease in domestic cats. *Veterinary pathology*, 51(5), 968-978.

Gao, X., Lee, J., Malladi, S., Melendez, L., Lascelles, B. D. X., & Al-Murrani, S. (2013). Feline degenerative joint disease: a genomic and proteomic approach. *Journal of feline medicine and surgery*, 15(6), 466-477.

Getty, R. (2008). *Sisson/Grossman anatomia dos animais domésticos* (5ª ed., Vol. 1). (pp.3-37). Rio de Janeiro: Guanabara Koogan.

Godfrey, D. R. (2005). Osteoarthritis in cats: a retrospective radiological study. *Journal of Small Animal Practice*, 46(9), 425-429.

Gowan, R. A., Lingard, A. E., Johnston, L., Stansen, W., Brown, S. A., & Malik, R. (2011). Retrospective Case—Control Study of the Effects of Long-Term Dosing with Meloxicam on Renal Function in Aged Cats with Degenerative Joint Disease. *Journal of feline medicine and surgery*, 13(10), 752-761.

Gruen, M. E., Dorman, D. C., & Lascelles, B. D. X. (2017). Caregiver placebo effect in analgesic clinical trials for painful cats with naturally occurring degenerative joint disease. *Veterinary Record*, vetrec-2016.

Gruen, M. E., Griffith, E., Thomson, A., Simpson, W., & Lascelles, B. D. X. (2014). Detection of clinically relevant pain relief in cats with degenerative joint disease associated pain. *Journal of veterinary internal medicine*, 28(2), 346-350.

Gruen, M. E., Messenger, K. M., Thomson, A. E., Griffith, E. H., Aldrich, L. A., Vaden, S., & Lascelles, B. D. X. (2017). Evaluation of serum cytokines in cats with and without degenerative joint disease and associated pain. *Veterinary immunology and immunopathology*, 183, 49-59.

Guillot, M., Moreau, M., d'Anjou, M. A., Martel-Pelletier, J., Pelletier, J. P., & Troncy, E. (2012). Evaluation of osteoarthritis in cats: novel information from a pilot study. *Veterinary Surgery*, 41(3), 328-335.

Guillot, M., Moreau, M., Heit, M., Martel-Pelletier, J., Pelletier, J. P., & Troncy, E. (2013). Characterization of osteoarthritis in cats and meloxicam efficacy using objective chronic pain evaluation tools. *The Veterinary Journal*, 196(3), 360-367.

Gunew, M. N., Menrath, V. H., & Marshall, R. D. (2008). Long-term safety, efficacy and palatability of oral meloxicam at 0.01–0.03 mg/kg for treatment of osteoarthritic pain in cats. *Journal of feline medicine and surgery*, 10(3), 235-241.

Hardie, E. M., Roe, S. C., & Martin, F. R. (2002). Radiographic evidence of degenerative joint disease in geriatric cats: 100 cases (1994–1997). *Journal of the American Veterinary Medical Association*, 220(5), 628-632.

Heinegård, D., Inerot, S., Wieslander, J., & Lindblad, G. (1985). A method for the quantification of cartilage proteoglycan structures liberated to the synovial fluid during developing degenerative joint disease. *Scandinavian journal of clinical and laboratory investigation*, 45(5), 421-427.

Houlton, J.E.F. & Bell, S. (2006). Laboratory investigations. In Houlton, J.E.F., Cook, J.L., Innes, J.F. & Langley-Hobbs, S.J., *Manual of Canine and Feline Musculoskeletal Disorders*. (pp.21-26). London: BSAVA.

- Houlton, J.E.F. (2006). An approach to the lame dog or cat. In Houlton, J.E.F., Cook, J.L., Innes, J.F. & Langley-Hobbs, S.J., *Manual of Canine and Feline Musculoskeletal Disorders*. (1-7). London: BSAVA.
- Jacobson, J. A., Girish, G., Jiang, Y., & Sabb, B. J. (2008). Radiographic evaluation of arthritis: degenerative joint disease and variations. *Radiology*, 248(3), 737-747.
- Kerwin, S. (2012). Orthopedic examination in the cat: clinical tips for ruling in/out common musculoskeletal disease. *Journal of feline medicine and surgery*, 14(1), 6-12.
- Kerwin, S. C. (2010). Osteoarthritis in cats. *Topics in companion animal medicine*, 25(4), 218-223.
- King, J. N., King, S., Budsberg, S. C., Lascelles, B. D. X., Bienhoff, S. E., Roycroft, L. M., & Roberts, E. S. (2016). Clinical safety of robenacoxib in feline osteoarthritis: results of a randomized, blinded, placebo-controlled clinical trial. *Journal of feline medicine and surgery*, 18(8), 632-642.
- Klinck, M. P., Frank, D., Guillot, M., & Troncy, E. (2012). Owner-perceived signs and veterinary diagnosis in 50 cases of feline osteoarthritis. *The Canadian Veterinary Journal*, 53(11), 1181.
- Lapish, J. & Ryssen, B.V. (2006). Arthroscopy. In Houlton, J.E.F., Cook, J.L., Innes, J.F. & Langley-Hobbs, S.J., *Manual of Canine and Feline Musculoskeletal Disorders*. (pp.177-192). London: BSAVA.
- Lascelles, B. D. X. (2010). Feline degenerative joint disease. *Veterinary Surgery*, 39(1), 2-13.
- Lascelles, B. D. X., Henry III, J. B., Brown, J., Robertson, I., Sumrell, A. T., Simpson, W., ... & Pease, A. (2010). Cross-sectional study of the prevalence of radiographic degenerative joint disease in domesticated cats. *Veterinary surgery*, 39(5), 535-544.
- Lascelles, B. D. X., DePuy, V., Thomson, A., Hansen, B., Marcellin-Little, D. J., Biourge, V., & Bauer, J. E. (2010b). Evaluation of a therapeutic diet for feline degenerative joint disease. *Journal of veterinary internal medicine*, 24(3), 487-495.

Lascelles, B. D., & Sheilah, A. R. (2010). DJD-associated pain in cats: what can we do to promote patient comfort?. *Journal of feline medicine and surgery*, 12(3), 200-212.

Lascelles, B. D. X., Dong, Y. H., Marcellin-Little, D. J., Thomson, A., Wheeler, S., & Correa, M. (2012). Relationship of orthopedic examination, goniometric measurements, and radiographic signs of degenerative joint disease in cats. *BMC veterinary research*, 8(1), 10.

Liebich, H.-G., & König, H. E. (2002). *Anatomia dos Animais Domésticos: texto e atlas colorido* (4a ed., Vol. 1). (4-15). Berlin: ARTMED Editora.

Lorenz, N. D., Comerford, E. J., & Iff, I. (2013). Long-term use of gabapentin for musculoskeletal disease and trauma in three cats. *Journal of feline medicine and surgery*, 15(6), 507-512.

Marino, C. L., Lascelles, B. D. X., Vaden, S. L., Gruen, M. E., & Marks, S. L. (2014). Prevalence and classification of chronic kidney disease in cats randomly selected from four age groups and in cats recruited for degenerative joint disease studies. *Journal of feline medicine and surgery*, 16(6), 465-472.

Monteiro, B. P., Klinck, M. P., Moreau, M., Guillot, M., Steagall, P. V., Pelletier, J. P., ... & Troncy, E. (2017). Analgesic efficacy of tramadol in cats with naturally occurring osteoarthritis. *PloS one*, 12(4), e0175565.

Monteiro, B. P., Klinck, M. P., Moreau, M., Guillot, M., Steagall, P. V., Edge, D. K., ... & Troncy, E. (2016). Analgesic efficacy of an oral transmucosal spray formulation of meloxicam alone or in combination with tramadol in cats with naturally occurring osteoarthritis. *Veterinary anaesthesia and analgesia*, 43(6), 643-651.

Permy, M., Guede, D., López-Peña, M., Muñoz, F., Caeiro, J. R., & González-Cantalapiedra, A. (2015). Comparison of various SYSADOA for the osteoarthritis treatment: an experimental study in rabbits. *BMC musculoskeletal disorders*, 16(1), 120.

Perry, K. L. (2014). The lame cat: the challenge of degenerative joint disease. *Companion animal*, 19(11), 582-590.

Piermattei, D. L., Flo, G. L., & DeCamp, C. E. (2006). *Brinker, Piermattei, and Flo Handbook of Small Animal Orthopedics and Fracture Repair* (4th ed.). (3-23;185-208). Missouri: Saunders Elsevier.

Pollard, B., Guilford, W. G., Ankenbauer-Perkins, K. L., & Hedderley, D. (2006). Clinical efficacy and tolerance of an extract of green-lipped mussel (*Perna canaliculus*) in dogs presumptively diagnosed with degenerative joint disease. *New Zealand veterinary journal*, 54(3), 114-118.

Robertson, S. A., & Lascelles, B. D. X. (2010). Long-term pain in cats: how much do we know about this important welfare issue?. *Journal of feline medicine and surgery*, 12(3), 188-199.

Slingerland, L. I., Hazewinkel, H. A. W., Meij, B. P., Picavet, P., & Voorhout, G. (2011). Cross-sectional study of the prevalence and clinical features of osteoarthritis in 100 cats. *The Veterinary Journal*, 187(3), 304-309.

Sparkes, A. H., Heiene, R., Lascelles, B. D. X., Malik, R., Real, L., Robertson, S., ... & Taylor, P. (2010). ISFM and AAFP consensus guidelines: long-term use of NSAIDs in cats. *Journal of feline medicine and surgery*, 12(7), 521-538.

Stebbing, S., Gray, A., Schneiders, A. G., & Sansom, A. (2017). A randomized double-blind placebo-controlled trial to investigate the effectiveness and safety of a novel green-lipped mussel extract-BioLex®-for managing pain in moderate to severe osteoarthritis of the hip and knee. *BMC complementary and alternative medicine*, 17(1), 416.

Valastro, C., Campanile, D., Marinaro, M., Franchini, D., Piscitelli, F., Verde, R., ... & Di Bello, A. (2017). Characterization of endocannabinoids and related acylethanolamides in the synovial fluid of dogs with osteoarthritis: a pilot study. *BMC veterinary research*, 13(1), 309.

Vogt, A. H., Rodan, I., Brown, M., Brown, S., Buffington, C. T., Forman, M. L., ... & Sparkes, A. (2010). AAFP-AAHA: feline life stage guidelines.

Voss, K. & Langley-Hobbs, S.J. (2009). Diseases of joints. In Montavon, P.M., Voss, K. & Langley-Hobbs, S.J. *Feline Orthopedic Surgery and Musculoskeletal Disease* (1ª edição) Edinburgh: Mosby.

Widmer, W.R. & Thrall, D.E. (2018). Canine and Feline Vertebrae. In Thrall, D.E. (7ª edição), *Textbook of veterinary diagnostic radiology*. (pp.260-265). St. Louis, MO: Saunders Elsevier.

Yogalingam, G., Litjens, T., Bielicki, J., Crawley, A. C., Muller, V., Anson, D. S., & Hopwood, J. J. (1996). Feline mucopolysaccharidosis type VI Characterization of recombinant N-acetylgalactosamine 4-sulfatase and identification of a mutation causing the disease. *Journal of Biological Chemistry*, 271(44), 27259-27265.

Anexos

Anexo 1- Feline Musculoskeletal Pain Index (All material copyright of 'North Carolina State University' 2015 Version 9)

FELINE MUSCULOSKELETAL PAIN INDEX

Please take some time to complete the following questions.

Please mark the circle that best describes your cat's ability to perform the following activities.

1. Walk and/or move easily?					
<input type="radio"/>	<input type="radio"/>	<input type="radio"/>	<input type="radio"/>	<input type="radio"/>	<input type="radio"/>
Normal	Not quite normal	Somewhat worse than normal	Barely, or with great effort	Not at all	Don't know or not applicable

2. Run?					
<input type="radio"/>	<input type="radio"/>	<input type="radio"/>	<input type="radio"/>	<input type="radio"/>	<input type="radio"/>
Normal	Not quite normal	Somewhat worse than normal	Barely, or with great effort	Not at all	Don't know or not applicable

3. Jump up (how well and how easily)?					
<input type="radio"/>	<input type="radio"/>	<input type="radio"/>	<input type="radio"/>	<input type="radio"/>	<input type="radio"/>
Normal	Not quite normal	Somewhat worse than normal	Barely, or with great effort	Not at all	Don't know or not applicable

4. Jump up to kitchen-counter height in one try?					
<input type="radio"/>	<input type="radio"/>	<input type="radio"/>	<input type="radio"/>	<input type="radio"/>	<input type="radio"/>
Normal	Not quite normal	Somewhat worse than normal	Barely, or with great effort	Not at all	Don't know or not applicable

Please rate your cat's ability to:

5. Jump down (how well and how easily)?					
<input type="radio"/>	<input type="radio"/>	<input type="radio"/>	<input type="radio"/>	<input type="radio"/>	<input type="radio"/>
Normal	Not quite normal	Somewhat worse than normal	Barely, or with great effort	Not at all	Don't know or not applicable

6. Climb up stairs or steps?					
<input type="radio"/>	<input type="radio"/>	<input type="radio"/>	<input type="radio"/>	<input type="radio"/>	<input type="radio"/>
Normal	Not quite normal	Somewhat worse than normal	Barely, or with great effort	Not at all	Don't know or not applicable

7. Go down stairs or steps?					
<input type="radio"/>	<input type="radio"/>	<input type="radio"/>	<input type="radio"/>	<input type="radio"/>	<input type="radio"/>
Normal	Not quite normal	Somewhat worse than normal	Barely, or with great effort	Not at all	Don't know or not applicable

8. Play with toys and/or chase objects?					
<input type="radio"/>	<input type="radio"/>	<input type="radio"/>	<input type="radio"/>	<input type="radio"/>	<input type="radio"/>
Normal	Not quite normal	Somewhat worse than normal	Barely, or with great effort	Not at all	Don't know or not applicable

9. Play and interact with other pets?					
<input type="radio"/>	<input type="radio"/>	<input type="radio"/>	<input type="radio"/>	<input type="radio"/>	<input type="radio"/>
Normal	Not quite normal	Somewhat worse than normal	Barely, or with great effort	Not at all	Don't know or not applicable

10. Get up from a resting position?					
<input type="radio"/>	<input type="radio"/>	<input type="radio"/>	<input type="radio"/>	<input type="radio"/>	<input type="radio"/>
Normal	Not quite normal	Somewhat worse than normal	Barely, or with great effort	Not at all	Don't know or not applicable

11. Lie and/or sit down?					
<input type="radio"/>	<input type="radio"/>	<input type="radio"/>	<input type="radio"/>	<input type="radio"/>	<input type="radio"/>
Normal	Not quite normal	Somewhat worse than normal	Barely, or with great effort	Not at all	Don't know or not applicable

12. Stretch?					
<input type="radio"/>	<input type="radio"/>	<input type="radio"/>	<input type="radio"/>	<input type="radio"/>	<input type="radio"/>
Normal	Not quite normal	Somewhat worse than normal	Barely, or with great effort	Not at all	Don't know or not applicable

13. Groom himself or herself?					
<input type="radio"/>	<input type="radio"/>	<input type="radio"/>	<input type="radio"/>	<input type="radio"/>	<input type="radio"/>
Normal	Not quite normal	Somewhat worse than normal	Barely, or with great effort	Not at all	Don't know or not applicable

14. Interact with you and family members?					
<input type="radio"/>	<input type="radio"/>	<input type="radio"/>	<input type="radio"/>	<input type="radio"/>	<input type="radio"/>
Normal	Not quite normal	Somewhat worse than normal	Barely, or with great effort	Not at all	Don't know or not applicable

15. Tolerate being touched and/or held?					
○	○	○	○	○	○
Normal	Not quite normal	Somewhat worse than normal	Barely, or with great effort	Not at all	Don't know or not applicable

16. Eat?					
○	○	○	○	○	○
Normal	Not quite normal	Somewhat worse than normal	Barely, or with great effort	Not at all	Don't know or not applicable

17. Use the litter box (get in and out, squat, cover waste?)					
○	○	○	○	○	○
Normal	Not quite normal	Somewhat worse than normal	Barely, or with great effort	Not at all	Don't know or not applicable

How does your cat feel?

18. Please mark the point on the line that best describes your cat's pain over the past two weeks:

No pain
Severe pain
Don't know

19. Please mark the point on the line that best describes your cat's pain today:

No pain
Severe pain
Don't know

Anexo 2- Documento de preenchimento dos observadores

Nome:

Idade:

	Lesão	Grau
Ombro		
Cotovelo		
Anca		
Joelho		
Coluna Cervical		
Coluna Torácica		
Coluna Lombar		
Sacro		
Carpo		
Tarso		