

UNIVERSIDADE DE LISBOA  
FACULDADE DE MEDICINA VETERINÁRIA

**U LISBOA**

UNIVERSIDADE  
DE LISBOA



ESTUDO RETROSPETIVO PARA CARACTERIZAÇÃO DE ARTROSCOPIAS ELETIVAS PARA  
TRATAMENTO DE OSTEOCONDROSE DISSECANTE NUM HOSPITAL DE REFERÊNCIA EM  
PORTUGAL

LAURA FERNANDES SALGADO RIBEIRO

ORIENTADOR:  
Doutor Luis Ressano Garcia Pardon Lamas  
TUTORA:  
Dra. Teresa Velez de Carvalho Rosa

2023

UNIVERSIDADE DE LISBOA

FACULDADE DE MEDICINA VETERINÁRIA

**U LISBOA**

UNIVERSIDADE  
DE LISBOA



ESTUDO RETROSPETIVO PARA CARACTERIZAÇÃO DE ARTROSCOPIAS ELETIVAS PARA  
TRATAMENTO DE OSTEOCONDROSE DISSECANTE NUM HOSPITAL DE REFERÊNCIA EM  
PORTUGAL

LAURA FERNANDES SALGADO RIBEIRO

DISSERTAÇÃO DE MESTRADO INTEGRADO EM MEDICINA VETERINÁRIA

JÚRI

PRESIDENTE:

Doutor Luis Miguel Alves Carreira

VOGAIS:

Doutora Paula Alexandra Botelho Garcia De  
Andrade Pimenta Tilley

Doutor Luis Ressano Garcia Pardon Lamas

ORIENTADOR:

Doutor Luis Ressano Garcia Pardon Lamas

TUTORA:

Dra. Teresa Velez de Carvalho Rosa

## DECLARAÇÃO RELATIVA ÀS CONDIÇÕES DE REPRODUÇÃO DA DISSERTAÇÃO

Nome: LAURA FERNANDES SALGADO RIBEIRO

Título da Tese ou Dissertação: ESTUDO RETROSPECTIVO PARA CARACTERIZAÇÃO DE ARTROSCOPIAS ELETIVAS PARA TRATAMENTO DE OSTEOCONDROSE DISSECANTE NUM HOSPITAL DE REFERÊNCIA EM PORTUGAL

Ano de conclusão (indicar o da data da realização das provas públicas): 2023

Designação do curso de

Mestrado ou de

Doutoramento:

MESTRADO INTEGRADO EM MEDICINA VETERINÁRIA

Área científica em que melhor se enquadra (assinale uma):

Clínica

Produção Animal e Segurança Alimentar

Morfologia e Função

Sanidade Animal

Declaro sobre compromisso de honra que a tese ou dissertação agora entregue corresponde à que foi aprovada pelo júri constituído pela Faculdade de Medicina Veterinária da ULISBOA.

Declaro que concedo à Faculdade de Medicina Veterinária e aos seus agentes uma licença não-exclusiva para arquivar e tornar acessível, nomeadamente através do seu repositório institucional, nas condições abaixo indicadas, a minha tese ou dissertação, no todo ou em parte, em suporte digital.

Declaro que autorizo a Faculdade de Medicina Veterinária a arquivar mais de uma cópia da tese ou dissertação e a, sem alterar o seu conteúdo, converter o documento entregue, para qualquer formato de ficheiro, meio ou suporte, para efeitos de preservação e acesso.

Retenho todos os direitos de autor relativos à tese ou dissertação, e o direito de a usar em trabalhos futuros (como artigos ou livros).

Concordo que a minha tese ou dissertação seja colocada no repositório da Faculdade de Medicina Veterinária com o seguinte estatuto (assinale um):

- Disponibilização imediata do conjunto do trabalho para acesso mundial;
- Disponibilização do conjunto do trabalho para acesso exclusivo na Faculdade de Medicina Veterinária durante o período de  6 meses,  12 meses, sendo que após o tempo assinalado autorizo o acesso mundial\*;

\* Indique o motivo do embargo (OBRIGATÓRIO)

Nos exemplares das dissertações de mestrado ou teses de doutoramento entregues para a prestação de provas na Universidade e dos quais é obrigatoriamente enviado um exemplar para depósito na Biblioteca da Faculdade de Medicina Veterinária da Universidade de Lisboa deve constar uma das seguintes declarações (incluir apenas uma das três):

- É AUTORIZADA A REPRODUÇÃO INTEGRAL DESTA TESE/TRABALHO APENAS PARA EFEITOS DE INVESTIGAÇÃO, MEDIANTE DECLARAÇÃO ESCRITA DO INTERESSADO, QUE A TAL SE COMPROMETE.
- É AUTORIZADA A REPRODUÇÃO PARCIAL DESTA TESE/TRABALHO (indicar, caso tal seja necessário, nº máximo de páginas, ilustrações, gráficos, etc.) APENAS PARA EFEITOS DE INVESTIGAÇÃO, MEDIANTE DECLARAÇÃO ESCRITA DO INTERESSADO, QUE A TAL SE COMPROMETE.
- DE ACORDO COM A LEGISLAÇÃO EM VIGOR, (indicar, caso tal seja necessário, nº máximo de páginas, ilustrações, gráficos, etc.) NÃO É PERMITIDA A REPRODUÇÃO DE QUALQUER PARTE DESTA TESE/TRABALHO.

Faculdade de Medicina Veterinária da Universidade de Lisboa, 18 de abril de 2023

Assinatura: \_\_\_\_\_

*Laura Ribeiro*

## **Agradecimentos**

Em primeiro lugar, quero agradecer ao meu pai e à minha mãe. Esta meta alcançada, e todas as metas futuras, são reflexo de grande esforço que fizeram para me dar todas as condições e apoio que sempre precisei.

Um grande obrigada a toda a minha família pela motivação constante para cumprir os meus objetivos.

A toda a equipa do SCUE, Professor Luis Lamas, Doutora Teresa Rosa, Doutora Mariana Magalhães, Doutor Gonçalo Silva e todos os restantes elementos da equipa, por tudo o que aprendi ao longo de cinco intensos anos. Foi onde tudo começou e onde percebi que queria seguir medicina veterinária de equinos.

Um grande obrigada ao Doutor Bruno Miranda pela paciência e um ainda maior pela oportunidade de o acompanhar nos últimos anos. Ao Miguel Gomes pela tentativa constante de me ajudar a melhorar. À Doutora Patricia Salas por tudo o que me ensinou e pelo exemplo que é. Ao Doutor José Veiga pela motivação semanal. Foram 3 anos bastante enriquecedores e devo bastante a todos, que assim continue.

Aos meus amigos Sofia, Duarte, Mariana e Ferraz, sem os quais nunca tinha feito este curso. À minha querida equipa de Scuteiros por todas as dores partilhadas. Ao João Cascais, este curso é meio dele. Levo daqui amigos para a vida. Ao meu grande amigo Cerca por me ouvir e não me deixar desistir.

Finalmente, deixo um agradecimento a todas as pessoas que, de alguma forma, fizeram parte deste percurso, que nem sempre foi colorido como pensei mas valeu bastante a pena graças à colaboração de todos.

## **Resumo**

### ESTUDO RETROSPETIVO PARA CARACTERIZAÇÃO DE ARTROSCOPIAS ELETIVAS PARA TRATAMENTO DE OSTEOCONDROSE DISSECANTE NUM HOSPITAL DE REFERÊNCIA EM PORTUGAL

A osteocondrose dissecante faz parte do complexo das doenças ortopédicas do desenvolvimento. Este conjunto de patologias caracteriza-se por uma anomalia durante o processo de formação do esqueleto, durante as primeiras etapas do desenvolvimento, e manifesta-se em várias espécies, entre estas, os equinos. Esta patologia em particular define-se como uma afeção multifocal em que há uma falha no processo de ossificação endocondral com formação de fragmentos ósseos, livres ou não, no espaço articular. A presença do fragmento na articulação é causa de inflamação e consequentemente desenvolvimento de processos secundários como osteoartrite.

Na indústria equestre, a osteocondrose dissecante está associada a grandes perdas económicas, relacionadas não só com o tratamento da patologia em si, mas também, com a desvalorização dos animais jovens e comprometimento da futura carreira desportiva.

Atualmente, e de acordo com os estudos publicados, o tratamento mais adequado é a artroscopia. Sob anestesia geral, é feita lavagem da articulação afetada, removido o fragmento e a lesão é curetada até ao osso subcondral saudável.

O presente estudo retrospectivo teve como objetivo caracterizar as artroscopias eletivas para remoção de fragmentos de osteocondrose dissecante, realizadas no Serviço de Cirurgia e Urgência de Equinos da Faculdade de Medicina Veterinária da Universidade de Lisboa, no período entre 2016 e 2021. A amostra era constituída por noventa indivíduos, dos quais setenta e dois eram Puro Sangue Lusitano com menos de quatro anos de idade. 96% destes animais foram referenciados para o serviço para tratamento da lesão, previamente diagnosticada. Além da caracterização da amostra foram ainda descritos vários parâmetros relacionados com a cirurgia, como cento e quarenta e três articulações intervencionadas, lesões presentes na artroscopia, além do fragmento, em 63% dos casos, taxa de complicações pós cirúrgicas de 6,7% e duração média do período de recuperação de oito semanas.

Os resultados da análise estatística mostram-se maioritariamente concordantes com bibliografia existente, incluindo a taxa de complicações reduzida, característico deste tipo de intervenções.

**Palavras-Chave:** cavalo, osteocondrose dissecante, artroscopia, fragmento

## **Abstract**

### RETROSPECTIVE STUDY FOR DESCRIPTION OF ELECTIVE ARTHROSCOPIES FOR TREATMENT OF OSTEOCHONDROSIS DISSECANS AT A REFERRAL HOSPITAL IN PORTUGAL

Osteochondrosis dissecans is part of the complex denominated developmental orthopaedic diseases. This group of pathologies arises abnormalities during endochondral ossification which occurs in the preliminary stages of development, and it is described in several species, including equids. This particular disease can be defined as a multifocal affection in which there is an abnormal endochondral ossification, with formation of bony fragments in the articular space, either loose or attached to the articular surface. The presence of a fragment leads to joint inflammation and subsequent development of secondary pathologies such as osteoarthritis.

Osteochondrosis dissecans it is one of the major causes of economic losses amongst the equine industry, not just because of the costs added for treating the disease, but also due to the loss of economic value of young horses and compromised athletic careers.

Nowadays, according to the studies published, arthroscopy is the most suitable treatment course. Generally performed under general anaesthesia, the affected joint is thoroughly flushed, the fragment is removed, and the lesion is curetted down to healthy subchondral bone.

The aim of the present retrospective study was to describe the elective arthroscopies performed for removal of bone fragments, due to osteochondrosis dissecans, performed at Serviço de Cirurgia e Urgência de Equinos from Faculdade de Medicina Veterinária of Universidade de Lisboa, between 2016 and 2021.

The sample was composed of ninety individuals, in which seventy-two were Puro Sangue Lusitano under the age of four years old. Ninety-six percent of these animals were referred to the hospital for treatment of said lesions, previously diagnosed by the referral veterinarian. Additionally, some parameters related to the surgery were described, such as one hundred and forty-three operated joints, other lesions visualised during the arthroscopy in 63% of the cases, 6,7% post-surgical complications rate, and average recovery period length of eight weeks.

The results of the statistical analysis are mostly in agreement with the existing literature, including the reduced complications rate, quite characteristic of this type of intervention.

**Keywords:** horse, osteochondrosis dissecans, arthroscopy, fragment

## Índice Geral

Agradecimentos	iii
Resumo	iv
Abstract	v
Lista de Tabelas	viii
Lista de Anexos	ix
Lista de Abreviaturas e Símbolos	x
1. Relatório de estágio	1
1.1 Estágio curricular	1
1.2 Estágios extracurriculares	1
2. Introdução	2
2.1 Osteogénese	4
2.2 Doenças ortopédicas do desenvolvimento	7
2.2.1 Quistos subcondrais	8
2.2.2 Fisite	9
2.2.3 Deformações angulares dos membros	10
2.2.4 Deformações flexurais	11
2.3 Osteocondrose	11
2.4 Osteocondrose Dissecante	14
2.5 Fatores etiológicos	16
2.5.1 Predisposição genética	16
2.5.2 Taxa de crescimento	17
2.5.3 Desequilíbrios nutricionais	19
2.5.4 Stress e Trauma	23
2.6 Artroscopia	24
2.7 Complicações da artroscopia	29
ESTUDO RETROSPETIVO PARA CARACTERIZAÇÃO DE ARTROSCOPIAS ELETIVAS PARA TRATAMENTO DE OSTEOCONDROSE DISSECANTE NUM HOSPITAL DE REFERÊNCIA EM PORTUGAL	34
3. Objetivos do estudo	34
4. Materiais e métodos	34
A. Desenho do estudo e critérios de inclusão	34
b. Categorização dos dados	36
c. Tratamento e análise de dados	36
5. Resultados	37
a. Caracterização da população	37
b. Análise específica	38
6. Discussão	41

7. Conclusão	46
8. Bibliografia	48

## **Lista de Tabelas**

**Tabela 1** - Resumo da caracterização da população \_\_\_\_\_ 37

**Tabela 2** - Sinal clínico por escalão etário \_\_\_\_\_ 38

## **Lista de Anexos**

**Gráfico 1** - Número de articulações intervencionadas por cada membro \_\_\_\_\_ 38

**Gráfico 2** - Número médio de fragmentos por articulação \_\_\_\_\_ 40

## Lista de Abreviaturas e Símbolos

%	Porcentagem
Cu	Cobre
DOD	Doenças Ortopédicas do Desenvolvimento
h	Horas
IGF	Fatores de crescimento semelhantes à insulina
MA	Membro Anterior
MAD	Membro Anterior Direito
MAE	Membro Anterior Esquerdo
MP	Membro Posterior
MPD	Membro Posterior Direito
MPE	Membro Posterior Esquerdo
OC	Osteocondrose
OCD	Osteocondrose Dissecante
SCUE	Serviço de Cirurgia e Urgência de Equinos
T3	Triiodotironina
T4	Tiroxina
USP	Unidade de medida de suturas cirúrgicas ( <i>United States Pharmacopeia</i> )

## **1. Relatório de estágio**

### **1.1 Estágio curricular**

O estágio curricular foi realizado no Serviço de Cirurgia e Urgência de Equinos (SCUE) da Faculdade de Medicina Veterinária da Universidade de Lisboa, integrado no último ano do Mestrado Integrado em Medicina Veterinária. Decorreu entre 1 de Novembro de 2021 e 31 de Dezembro de 2021, no âmbito de clínica de equinos, sob a orientação do Professor Doutor Luis Ressano Garcia Pardon Lamas.

Sendo o SCUE um hospital de referência a nível nacional, durante a minha estadia no serviço tive oportunidade de acompanhar casos nas mais diversas áreas da clínica de equinos, entre Medicina Interna, Cirurgia, Ortopedia e ainda Urgências e Cuidados Intensivos. Permitiu-me acompanhar, ao detalhe, a rotina diária de um hospital de equinos, participar nas rondas matinais e discussão dos casos internados, administração das medicações e participação nas atividades durante o dia, ou durante a noite, já que o estágio incluiu escalonamento noturno rotativo, bem como de fins de semana.

Maioria dos casos de urgência foram cólicas, tanto de resolução cirúrgica, como médica. Artroscopias para remoção de fragmentos osteocondrais constituíram grande parte das cirurgias eletivas, com adição de algumas castrações. É ainda de acrescentar uma cirurgia de oftalmologia, para realização de enucleação. No decorrer do estágio pude participar em algumas cirurgias como assistente do cirurgião, bem como circulante. Adicionalmente, pude acompanhar de perto a realização da anestesia geral.

Além das cirurgias, acompanhei vários diagnósticos de claudicação, casos do meu particular interesse e, ainda, alguns casos de medicina interna, associados, principalmente a afeções do sistema respiratório.

Finalmente, e num contexto diferente da clínica de referência, foi também realizado o acompanhamento à quadra da Escola Portuguesa de Arte Equestre, onde se destacaram serviços rotineiros como vacinação, desparasitação e ainda odontologia.

### **1.2 Estágios extracurriculares**

Durante o ano letivo de 2021/2022, além do estágio curricular no SCUE, mencionado anteriormente, realizei ainda mais dois estágios.

O primeiro ocorreu em Inglaterra, no *Rossdales Equine Hospital & Diagnostic Centre*, em *Exning, Newmarket*, durante o mês de Fevereiro de 2022. O principal objetivo deste estágio era aprofundar o conhecimento em diagnóstico de claudicações pelo que decorreu, maioritariamente, no Centro de Diagnóstico.

Neste serviço só eram abordadas patologias ortopédicas, incluindo consultas de referência, primeira opinião e ainda reavaliação. Tive a oportunidade de seguir múltiplos casos

desde o diagnóstico, passando por bloqueios anestésicos e vários tipos de imagiologia, até ao seu tratamento, fosse este médico ou cirúrgico, quando se punha a questão. Não sendo este um serviço de urgência, no restante horário, os alunos eram escalonados, alternadamente, durante a noite, no hospital, para auxiliar no acompanhamento dos animais internados e participar na admissão de urgências. As urgências, durante este mês, incluíram cólicas, nenhuma delas cirúrgica, distocias, também nenhuma delas com resolução cirúrgica e, ainda, fraturas.

Durante o dia, os alunos tinham a liberdade para, sempre que tivessem tempos livres, integrarem atividades que estivessem a decorrer em qualquer dos serviços, radiologia, medicina interna, cirurgia, etc. Adicionalmente, tive também oportunidade de assistir a pequenos momentos de formação, promovidos pela equipa do hospital, sobre reanimação de neonatos e casos clínicos baseados em ressonância magnética.

O segundo estágio extracurricular realizado no ano letivo de 2021/2022 foi com o Dr. Bruno Miranda e restante equipa, entre Março e Agosto de 2022, que incluiu tanto clínica ambulatória como cirurgia eletiva.

A casuística em regime ambulatório abrange casos de ortopedia e acompanhamento da carreira desportiva dos cavalos, principalmente, na disciplina de ensino. As cirurgias foram apenas eletivas, maioritariamente artroscopias e castrações, e ainda, pontuais intervenções cirúrgicas de oftalmologia.

Ao longo destes longos meses de experiência prática em clínica de equinos pude acompanhar realidades bastante distintas, desde hospital de referência em Portugal, em Inglaterra e clínica ambulatória, que me permitiram ter um quadro mais geral e abrangente do que pode ser a vida profissional de um médico veterinário de equinos.

## **2. Introdução**

As doenças ortopédicas do desenvolvimento (DOD) são um conjunto de patologias musculoesqueléticas que ocorrem desde o desenvolvimento fetal até à maturação esquelética. Estão descritas na maioria das raças e são, geralmente, processos dolorosos, de forma que também se tornam uma causa bastante comum de claudicações.

Este grupo de doenças, inicialmente designados como doenças metabólicas do osso (Jeffcott, 1991), inclui processos como osteocondrose, discondrodisplasia, displasia fiseal, lesões quísticas subcondrais, deformações angulares e flexurais dos membros, alterações dos ossos cuboides e osteoartrite juvenil (McIlwraith, 2004). Em 2013, Denoix et al. propuseram a alteração da nomenclatura para patologia osteocondral juvenil, considerando mais adequada para todas as doenças relacionadas com o tecido articular imaturo e placa de crescimento. A justificação desta alteração reside no facto da etiologia de algumas lesões articulares e da placa de crescimento ser traumática, decorrente da biomecânica particular do

esqueleto em desenvolvimento (Denoix, Jeffcott, et al., 2013). De qualquer modo, a nomenclatura mais bem aceite continua a ser doenças ortopédicas do desenvolvimento, e será essa a aplicada neste texto.

A etiologia das DOD continua por apurar em detalhe mas, de forma bastante sumária, está associada a alterações no desenvolvimento e maturação óssea, atribuíveis a inúmeros fatores que serão explorados individualmente (Lavery & Girard, 2013a). Esta incerteza deve-se ao facto de os sinais clínicos aparecerem, maioritariamente, numa fase tardia, na qual as lesões são irreversíveis, tornando difícil acompanhar o processo patológico. No entanto, acredita-se que haja semelhanças na causa entre as várias espécies afetadas (McCoy et al., 2013).

A ocorrência destas doenças é um fator bastante importante durante o crescimento do animal, em particular de futuros atletas (Baccarin, Pereira, et al., 2012a). Dentro das várias patologias, a osteocondrose será a que representa maiores perdas económicas, devido ao custo associado ao tratamento e período de reabilitação, com conseqüente perda de performance associada (Kane et al. 2010). É importante destacar que, além da despesa diretamente associada à resolução do problema, estão ainda associadas importantes perdas económicas através da inutilização, ou redução da utilização, dos animais como progenitores ou através da desvalorização do cavalo no mercado desportivo (van Weeren, 2006b). Por esta razão, a etiologia e tratamento precoce destas patologias tem sido alvo de estudo intenso nos últimos anos. É cada vez mais comum a realização de exames radiológicos aos poldros, antes do desbaste. Desta forma, torna-se mais fácil para os criadores ou proprietários definirem o futuro do jovem animal e permite intervir mais cedo no problema, de forma a prevenir o avanço do processo degenerativo e limitar as conseqüências a longo prazo. No entanto, é importante salientar que, na maioria dos casos, esta prevenção continua reservada aos animais com maior valor comercial, uma vez que os proprietários continuam a assumir este tipo de despiste como um gasto adicional, em vez de um investimento.

Os locais mais afetados são as articulações do boleto, curvilhão, carpo, soldra, ombro e até as vértebras cervicais (Jeffcott L.B., 2004).

Os sinais clínicos variam de acordo com a doença em particular e a sua localização. Entre os mais comuns destaca-se claudicação em grau variável, distensão articular ou alteração da posição normal do membro. Quando os processos degenerativos surgem acompanhados de dor, presume-se que a lesão tenha já atingido certa profundidade na superfície articular, já que a cartilagem é desprovida de inervação (Baccarin, Moraes, et al., 2012).

O diagnóstico baseia-se nos sinais clínicos e na imagiologia, principalmente na radiologia. No entanto tem havido alguns esforços para aumentar a sensibilidade do diagnóstico com recurso a biomarcadores (van Weeren, 2006b).

Por último, a escolha do tratamento está intimamente associada à idade do animal, tipo de lesão e local. Pode ser um tratamento conservativo/médico ou cirúrgico (McIlwraith, 2013). Este texto incide, maioritariamente, sobre o tratamento cirúrgico de osteocondrose dissecante, o qual se traduz na remoção de fragmentos osteocondrais através da técnica de artroscopia (McIlwraith et al., 2016).

## **2.1 Osteogénese**

Para compreender a etiologia deste conjunto de patologias, é fundamental conhecer o processo de formação e crescimento ósseo, também denominado por osteogénese.

O tecido ósseo forma-se a partir de células mesenquimatosas que, durante o desenvolvimento embrionário, migram para o local onde se vão transformar em osso maduro (Berendsen & Olsen, 2015).

A conversão entre células da mesoderme e osteócitos pode ocorrer através de dois processos distintos. Quando é direta denomina-se de ossificação intramembranosa e ocorre principalmente nos ossos do crânio. Quando há formação prévia de matriz de cartilagem hialina, denomina-se ossificação endocondral e é o que se verifica no esqueleto axial e apendicular (Gilbert S.F., 2000).

Na ossificação intramembranosa, células derivadas do tecido mesenquimatoso proliferam e condensam em estruturas semelhantes a membranas (Mescher, 2018). Desses agregados, parte das células formam capilares sanguíneos, enquanto outra parte se diferencia em osteoblastos, células precursoras do tecido ósseo. Por sua vez, os osteoblastos produzem uma matriz de colagénio e proteoglicanos onde se depositam sais de cálcio. A ossificação desta matriz resulta na formação de tecido ósseo propriamente dito. Do local onde ocorreu a calcificação inicial irradiam espículas ósseas que darão continuidade ao processo. Na periferia, acumulam-se células mesenquimatosas que originam o perióstio, a membrana que reveste o osso. No interior desta, osteoblastos depositam nova matriz paralela à existente, formando novas camadas de tecido ósseo (Gilbert S.F., 2000).

A principal diferença entre a via de ossificação endocondral e a via descrita previamente reside na formação de uma matriz cartilágnea, a partir das células mesenquimatosas, em vez da calcificação direta da matriz pré-existente. Sumariamente, o processo pode ser dividido em cinco fases distintas. Primeiro, as células mesenquimatosas transformam-se em células cartilágneas, ou condrócitos, sobre a influência de fatores de transcrição, produzidos por células da mesoderme nas imediações. Pensa-se que os fatores Pax1 e Scleraxis ativem genes específicos associados ao tecido cartilágneo (Takimoto et al., 2013).

Numa segunda fase, os condrócitos formam agregados celulares algo compactos. A adesão intercelular ocorre graças à intervenção de uma glicoproteína transmembranar, N-

Caderina. Está provado que determinadas alterações na expressão desta proteína estão associadas à anormal diferenciação dos osteoblastos, com conseqüente interferência no restante processo de osteogénese (Marie, 2002). Igualmente, as moléculas de adesão neuronal também desempenham um papel fundamental na condensação celular. A sua expressão na membrana celular é transitória, isto é, apenas se verifica durante esta fase do processo e nunca em células mesenquimatosas, ou após, na membrana dos osteoblastos (Lee & Chuong, 2009).

Durante a terceira fase, os condrócitos proliferam rapidamente, formando o molde do futuro osso. Simultaneamente à sua multiplicação, os condrócitos segregam matriz cartilágnea extracelular. A quarta fase caracteriza-se por um período de hipertrofia, isto é, os condrócitos deixam de se multiplicar e crescem em volume. As células hipertrofiadas produzem uma matriz ligeiramente distinta da primeira, acrescentando colagénio e aumentando o teor de fibronectina. A alteração da constituição da matriz permite que mineralize com a adição de carbonato de cálcio.

Finalmente, a quinta e última fase consiste na neovascularização da matriz cartilágnea, acompanhada da apoptose dos condrócitos hipertrofiados. À medida que os condrócitos morrem, células, trazidas do periósteo pelos vasos recém-formados, diferenciam-se em osteoblastos que iniciam a formação de matriz óssea, em substituição do tecido cartilágneo parcialmente degradado, que serve de molde (Mescher, 2018).

A substituição dos condrócitos por osteócitos está dependente da mineralização da matriz extracelular. Como referido anteriormente, este processo ocorre através da deposição de sais de fosfato de cálcio (Murshed, 2020).

As extremidades dos ossos longos denominam-se de epífises, onde se formam centros de ossificação secundários de crescimento radial, ao invés de longitudinal como acontece no corpo, ou diáfise (Mescher, 2018). O processo de crescimento na epífise dá-se maioritariamente no sentido de aumentar a área circunferencial do osso, isto é, aumentar as superfícies articulares nas extremidades ósseas. Este processo continua até o animal parar de crescer (Bramlage, 2011; Kawcak & Bramlage, 1992).

Eventualmente, quase todo o tecido cartilágneo é substituído por tecido ósseo recém-formado (Murshed, 2020) à exceção de dois locais onde este persiste, na cartilagem articular, que persiste para a vida e não contribui para o crescimento do osso, e no disco epifisário, ou placa de crescimento (Mescher, 2018).

As células na periferia do molde cartilágneo, e adjacentes ao tecido ósseo recém-formado, têm um comportamento ligeiramente diferente daquelas situadas no centro de ossificação. Nesta região distinguem-se cinco camadas celulares distintas. Do interior para a periferia encontra-se uma zona de repouso, constituída por condrócitos sem alterações, uma zona de proliferação na qual se regista rápida multiplicação celular, uma zona de hipertrofia

em que as células têm tamanho bastante superior e morrem por apoptose, uma zona de calcificação na qual a matriz cartilaginosa inicia o processo de mineralização e, finalmente, a zona de ossificação, em que aparece o tecido ósseo propriamente dito (Mescher, 2018). À medida que a frente de ossificação avança, o mesmo acontece à matriz cartilaginosa e, enquanto a placa de crescimento produz condrócitos, o osso continuará a crescer (Gilbert 4 S.F., 2000).

Como referido anteriormente, os condrócitos que compõem a placa de crescimento têm um ciclo distinto dos seus pares. Estas são bastante sensíveis a uma série de fatores hormonais. A sua proliferação é estimulada pela hormona do crescimento (GH) e fatores de crescimento semelhantes à insulina (IGF I). Nilsson et al provaram que a hormona do crescimento estimula os condrócitos a sintetizar IGF I e que, por sua vez, esta hormona induz a proliferação celular na placa de crescimento. O estudo realizado consistiu na administração de GH na placa de crescimento da tíbia em ratos incapazes de sintetizar a hormona, por remoção da pituitária. Observou-se a produção de IGF I, em resultado da administração de GH. A combinação destas duas hormonas influencia os condrócitos a iniciarem uma fase de elevada atividade mitótica (Nilsson et al., 1986).

A puberdade corresponde a um pico no crescimento dos mamíferos. Além da IGF I, também as hormonas sexuais são responsáveis por este crescimento exponencial, bem como pela determinação do seu cessar. No final da puberdade, a elevada concentração de estrogénio ou progesterona provoca hipertrofia das células que fazem parte da placa de crescimento. Assim, finda o processo de substituição de tecido cartilaginoso por tecido ósseo e o osso para de crescer. A este processo dá-se o nome de encerramento da placa de crescimento (Emons et al., 2011).

As hormonas da tiroide e da paratiroide também desempenham um papel importante na regulação da maturação celular na placa de crescimento. Deste modo, animais jovens com hipotiroidismo estão mais predispostos a desenvolver problemas de crescimento (Dalili et al., 2014). No entanto, hipotiroidismo em equinos é um diagnóstico algo raro, além de controverso (Frank et al., 2002).

A placa de crescimento pode ser observada em radiografias de animais jovens, desde que ainda estejam ativas, como bandas radiolúcidas nas extremidades dos ossos. Isto porque o tecido cartilaginoso não é radiopaco, de forma que não aparecerá numa 30 radiografia. (Bell & Mayhew, 2016).

Esta estrutura desempenha um papel fundamental para o desenvolvimento ósseo, principalmente no crescimento longitudinal. Os condrócitos desta estrutura têm impacto tanto na estrutura do osso em si, como na integridade da cartilagem articular (Staniar, 2010). Estas células estão controladas por uma série de fatores endócrinos, parácrinos e autócrinos que definem o processo de desenvolvimento (Orth, 1999).

## **2.2 Doenças ortopédicas do desenvolvimento**

As DOD representam um grave problema económico na indústria equestre (McIlwraith C.W., 2001), são das principais causas de patologia articular (L. B. Jeffcott, 1996) e podem condenar uma potencial carreira desportiva, bem como influenciar o valor monetário dos animais (van Hoogmoed et al., 2003a).

As DOD estão descritas em todas as articulações dos membros em cavalos jovens (van Weeren, 2006a). Portanto, atualmente, é relativamente comum a realização de exames radiológicos completos uma vez que o estado do sistema musculoesquelético influencia, de forma bastante marcada, a durabilidade e funcionalidade do animal enquanto futuro atleta (Verwilghen et al., 2013).

Os primeiros sinais clínicos associados às DOD podem manifestar-se entre o primeiro mês e os dois anos de idade, variando em função do local e tipo de lesão (Jeffcot, 2004). Nas lesões da soldra e curvilhão observa-se um pico de prevalência aos seis meses de idade. Assim, algumas lesões podem desaparecer, após o diagnóstico através de imagens radiológicas. (Dik et al., 1999). É de destacar que alguns tipos de lesões, como deformidades angulares dos membros, têm sinais algo claros à observação direta do animal, ao contrário de outros, como osteocondrose, que requerem exames complementares de diagnóstico (Vervuert & Ellis, 2013).

De acordo com as publicações, a localização da lesão tem relevância no que concerne o impacto da doença sobre a performance do animal. Lesões de osteocondrose dissecante (OCD) na porção dorsal da crista sagital nas articulações metacarpofalângica e metatarsofalângica, bem como na articulação femoropatelar, estão associadas a perda de performance mais significativa do que, por exemplo, lesões de OCD na articulação tarsocrural (D. R. Verwilghen et al., 2013). Considerando uma carreira desportiva, o prognóstico deste tipo de patologia é, regra geral, positivo, no entanto é de ter em conta que o local e tipo da lesão tem impacto diferente entre as várias disciplinas (van Weeren, 2006a).

Estão descritos locais de eleição para os vários tipos de lesões incluídas no grupo das DOD (Vervuert & Ellis, 2013). Os sinais clínicos mais comuns incluem espessamento das placas de crescimento, distensão articular com aumento de temperatura das mesmas, claudicação, diminuição do nível de atividade ou mesmo, em casos mais graves, decúbito prolongado (van Weeren, 2006a).

Acredita-se que a alteração do manejo nas coudelarias, com base no conhecimento sobre os vários potenciais fatores etiológicos deste conjunto de doenças, bem como uma maior aposta na seleção genética tenham conduzido à variação que existe entre as várias raças no que toca à prevalência destas patologias (Lepeule et al., 2008a). O estudo detalhado da variação entre raças de uma série de parâmetros, como a prevalência, a distribuição pelas

várias articulações ou o grau de severidade das lesões numa fase precoce, é fundamental para a realização de protocolos de diagnóstico, aplicados especificamente a cada raça.

### **2.2.1 Quistos subcondrais**

Quistos subcondrais são lesões focais radiolucetas com bordo esclerótico e, por isso, mais radiopaco (Butler et al., 2017). Formam-se, mais frequentemente, no osso trabecular da epífise, adjacentes à porção da superfície articular que suporta carga (Balducci et al., 2019). Normalmente têm comunicação articular e a cavidade quística tem um revestimento algo fibroso, que não é epitélio, e pode estar preenchida por tecido fibroso ou fluido gelatinoso (Sherlock & Mair, 2011). Este revestimento produz e liberta interleucina 1 e 6, óxido nítrico, prostaglandina E2 e metaloproteínases que são responsáveis pela persistência e aumento da lesão (von Rechenberg et al., 2000a).

Há alguma divergência sobre se este tipo de lesões devem ser incluídas no complexo das doenças ortopédicas do desenvolvimento, como manifestação de osteocondrose (Ortved, 2017), no entanto, as evidências científicas que suportem esta teoria são escassas (Butler et al., 2017).

Atualmente, há várias teorias para a possível etiologia destas lesões. A teoria hidráulica defende que o fluido sinovial passa através do osso subcondral, para o osso esponjoso, por lesões semelhantes a fendas na cartilagem (Gao et al., 2020). Outra teoria sugere que na superfície dos quistos subcondrais deposita-se tecido fibroso responsável pelo aumento da produção de prostaglandinas E2, metaloproteínases, óxido nítrico e ainda, estímulo da atividade osteoclástica, responsável pela reabsorção óssea através de uma reação inflamatória (von Rechenberg et al., 2000b). Finalmente, uma terceira teoria apoia a ideia de que os quistos se formam graças a um trauma primária do osso subcondral, e tecido cartilágneo que o reveste, com conseqüente colapso da cartilagem articular (Ray et al., 1996).

Este tipo de lesões pode aparecer, por ordem decrescente de incidência, no côndilo medial do fémur, nas falanges e osso navicular, nos ossos do carpo e no terceiro metacarpo ou metatarso. A raça mais afetada, de acordo com a literatura, são os puro sangue inglês (von Rechenberg et al., 1998).

O grau de claudicação associado é bastante variável, a dor é provocada pelo aumento da pressão intraóssea ou no próprio quisto (Kold et al., 1986).

Apesar da radiologia ser o meio de imagem utilizado para confirmar o diagnóstico, a possibilidade de realizar uma tomografia computadorizada permite determinar, não só a localização exata da lesão, como se há, ou não, comunicação articular (Ortved, 2017).

O tratamento pode ser conservativo, com administração de anti-inflamatórios não esteroides, repouso e córticos intra-articulares. Por o prognóstico não ser o mais favorável, em alternativa, existe a abordagem cirúrgica (Textor et al., 2001).

A realização de uma artroscopia, sob anestesia geral, permite visualização direta da componente articular da lesão, facilitando o desbridamento da cartilagem articular anormal, do revestimento interno do quisto e do osso subcondral (Ortved, 2017). Foram testadas várias alternativas para promover o preenchimento do quisto e melhorar a cicatrização da cartilagem articular. Injeção direta de corticosteroides na lesão apresentou resultados equiparáveis ao desbridamento da lesão, com a vantagem de menos tempo de recuperação (Wallis et al., 2008).

O recurso a implantes de osso esponjoso não apresentou melhorias significativas em comparação a apenas desbridar a lesão, havendo, inclusive, animais cujo quisto aumentou de tamanho (W. A. Jackson et al., 2000).

Implantes de condrócitos enriquecidos com fatores de crescimento apresentam taxas de sucesso de cerca de 74%, tendo tido particularmente bons resultados em animais mais velhos com artrite (Ortved et al., 2012). Por outro lado, implantes de pericôndrio, a membrana que reveste a cartilagem, não têm estrutura coesa o suficiente para suportar as forças biomecânicas que ocorrem durante a carga de peso da superfície articular (Hurtig et al., 2001).

Nas lesões sem comunicação articular recorre-se a um acesso trans ósseo para tratamento e desbridamento da lesão (Ortved, 2017). Em 2015, foi descrita a técnica de colocação de um parafuso transcôndilar como opção terapêutica de quistos no côndilo medial do fêmur. Além de diminuir o tamanho do quisto, ainda eliminou a claudicação na maioria dos animais, ao fim de quatro meses (Santschi et al., 2015).

A idade tem bastante influência no prognóstico após desbridamento cirúrgico da lesão, sendo que a partir dos três anos de idade a taxa de sucesso diminui para cerca de metade (Smith et al., 2005). Do mesmo modo, também quanto maior a área da superfície articular afetada pela lesão pior o prognóstico associado. (Sandler et al., 2002).

### **2.2.2 Fisite**

A placa de crescimento é a zona responsável pelo crescimento dos ossos longos (Marino, 2011). Nos cavalos, em comparação com animais pequenos, é bastante mais ativa fisiologicamente por estes crescerem bastante num curto espaço de tempo (Bramlage, 2011).

Fisite é inflamação desta placa, nas extremidades dos ossos em crescimento (Baxter & Turner, 2002). A integridade do osso metafisário fica comprometida devido a uma anomalia durante o processo de maturação das células cartilagíneas (L. Jeffcott, 2005). Geralmente, o lado da metáfise é o mais afetado, por também ser o mais ativo metabolicamente, pelo que o termo metáfise já foi proposto, no entanto, o termo fisite é o mais correto já que a inflamação acaba por afetar todo o complexo (Bramlage, 2011).

É uma das patologias do complexo das DOD mais frequente em poldros da raça puro sangue inglês (Gee et al., 2005).

Considera-se que o crescimento, pelo menos em altura, cessa quando as placas encerram. A idade a que isto ocorre varia para cada osso, sendo que quanto mais distal a estrutura, mais cedo será. Pelos 2 anos de idade já terá ocorrido maioria do processo de crescimento e as placas estarão encerradas (Bramlage, 2011).

As placas de crescimento proximais raramente são afetadas com a mesma gravidade que as distais, graças ao suporte que as primeiras têm dos tecidos moles adjacentes, e conseqüentemente, estarem menos expostas às forças biomecânicas (Bramlage, 2011).

A etiologia da doença é multifatorial mas, regra geral, a inflamação ocorre por assincronia entre o crescimento longitudinal do tecido esquelético e o peso que tem de suportar. O aumento do tamanho dos animais, juntamente com o aumento da atividade física, faz com que o crescimento termine justamente quando é necessária capacidade de suporte para a carga mecânica acrescida. Se a placa de crescimento, e estruturas envolventes, não forem capazes de suportar a carga exigida acabam por sofrer acumulação de microtraumas com dor e inflamação conseqüentes (Bramlage, 2011).

Pode ocorrer a qualquer altura enquanto as placas forem visíveis à radiografia mas, mesmo quando o processo de crescimento cessa, o osso ainda imaturo continua vulnerável à inflamação (Bramlage, 2011).

O processo de mineralização e ossificação é dinâmico e diretamente influenciado pela carga exercida sobre cada placa de crescimento. Esta estrutura é capaz de se adaptar à crescente pressão exercida decorrente do aumento de estatura, formando trabéculas ósseas mais largas. Esta reorganização não se verifica se o aumento do stress biomecânico for demasiado repentino (Bramlage, 2011)

É importante referir que a placa de crescimento, por ser uma estrutura bastante vascularizada, está exposta a processos infecciosos por via hematogênea, e que nos poldros as patologias infecciosas são de relevância maior (Bramlage, 2011).

O aspeto mais comum nas radiografias é uma irregularidade na placa de crescimento com esclerose do osso adjacente e alteração do contorno do osso (M. A. Jackson et al., 2011).

### **2.2.3 Deformações angulares dos membros**

Tal como o nome indica, é um desvio angular do membro face ao plano sagital que pode ter origem em qualquer articulação distal, sendo que é mais comum ocorrer na porção distal do rádio, tíbia, metacarpo ou metatarso (Vervuert & Ellis, 2013).

Igualmente, a etiologia da doença é multifatorial e está intimamente associada a desequilíbrios durante o desenvolvimento, como laxidão articular, ossificação endocondral anormal, excesso de exercício, má conformação ou crescimento longitudinal assíncrono e trauma (L. Jeffcott, 2005).

## **2.2.4 Deformações flexurais**

Esta patologia traduz-se na hiperflexão ou hiperextensão de uma articulação. Observa-se, maioritariamente, nos membros anteriores e na articulação interfalângica distal, metacarpofalângica ou metatarsfalângica e no carpo e, muito raramente, ocorre na região do tarso (Auer, 2006).

A má formação pode estar presente à nascença, quando congénita, ou ser adquirida já em vida (Vervuert & Ellis, 2013). Em casos congénitos, a origem deve-se ou a fatores externos que influenciam o estado hígido da égua gestante ou situações como mau posicionamento do feto no útero (Charman & Vasey, 2008). Quando a patologia é adquirida em vida, a causa mais provável será uma taxa de crescimento elevada, associada a um aumento abrupto da energia consumida (Auer, 2006).

## **2.3 Osteocondrose**

Das várias patologias ortopédicas associadas ao desenvolvimento, a osteocondrose (OC) é talvez o principal foco dos estudos científicos, dado o seu impacto económico. Há vários anos que esta doença se encontra detalhadamente documentada em aves e vários mamíferos como humanos, porcos, vacas e os cavalos (Olsson S.E., 1978), e é das causas mais comuns de claudicação nas espécies em que está descrita (Laverty & Girard, 2013a). Há quem considere osteocondrose um termo genérico que abrange outras patologias como osteocondrose dissecante e quistos subcondrais (Teyssède et al., 2012).

Raramente se desenvolvem novas lesões de OC após o quinto mês de vida e algumas das que se desenvolvem podem sarar até aos 11 meses (van Weeren, 2006a).

A origem está associada a perturbações durante o processo de diferenciação, proliferação, maturação e ossificação endocondral em espécies animais de crescimento rápido (Ytrehus et al., 2007a). Qualquer evento anómalo durante a diferenciação, desenvolvimento ou invasão vascular da placa de crescimento provoca alterações na cartilagem articular, induz a formação de lesões cartilagíneas ou, ainda, de fragmentos ósseos (Wittwer, Hamann, et al., 2007a).

Afeta animais tão jovens quanto cinco meses de idade (Wittwer, Löhring, et al., 2007) e a prevalência da doença em poldros varia entre 8 e 79% (van Grevenhof et al., 2009; D. Verwilghen et al., 2009), em função da raça e das articulações afetadas, sendo que a incidência tem aumentado nos últimos anos (Ekman et al., 2009). Póneis e raças selvagens são muito menos afetados que os restantes (Lepeule et al. 2009). Maioria dos estudos publicados apontam para não existência de relação entre género e prevalência de OC (Stock et al., 2006).

Foi, durante algum tempo, assunto de debate se deveria ser considerado um processo focal ou generalizado. Descobriu-se que as lesões ocorrem, maioritariamente, em locais

específicos, no entanto, cerca de metade dos animais apresentam mais do que uma articulação afetada pela patologia. Assim, a osteocondrose é considerada uma doença multifocal em locais predeterminados (Jørgensen et al., 1995).

Nos anos 90, uma série de estudos, maioritariamente em suínos, associaram zonas de necrose do tecido cartilágneo na placa de crescimento aos locais com maior predisposição ao aparecimento de lesões de osteocondrose (Kincaid et al., 1985). Esta descoberta permitiu perceber que a patologia se deve à interrupção do aporte vascular do tecido cartilágneo e consequente isquemia e necrose dos condrócitos (Lavery & Girard, 2013b).

A vascularização da cartilagem epifisária só pode ser estudada enquanto houver aporte sanguíneo. Nas articulações do boleto e do tarso este período termina por volta das dez semanas de vida (Olstad et al., 2008). É importante lembrar que os fatores etiológicos normalmente sugeridos resultam de estudos realizados com animais mais velhos, nos quais a cartilagem epifisária já não é vascularizada. Assim, seria necessária a realização de novos estudos em animais mais jovens, no sentido de perceber se os fatores geralmente mencionados estão associados ao aparecimento das anomalias vasculares em si ou às consequências que daí resultam (Olstad et al., 2015).

Publicações mais recentes apontam para que a origem da patologia vascular, que provoca necrose da cartilagem, esteja na alteração das condições a nível local, com implicação de um reduzido número de vasos, ao invés de fatores mais gerais, como era postulado anteriormente (Ytrehus, Carlson, et al., 2004). Atualmente, a teoria com maior suporte científico para a origem da OC defende o processo de condrificação precoce dos canais cartilágneos, durante o processo crescimento (Ytrehus, Ekman, et al., 2004).

As lesões podem desenvolver-se tanto na cartilagem articular da epífise, como na placas de crescimento, sendo que é mais comum na primeira (Ortved, 2017). Maioria das lesões desenvolvem-se até aos sete meses de idade, no entanto, manifestam-se, na sua maioria, mais tarde, quando o stress biomecânico sobre as articulações aumenta, em consequência do trabalho (Dik et al. 2010).

Em raças como os puro sangue inglês, animais que iniciam a carreira desportiva mais cedo, as lesões são detetadas, em média, por volta dos dois anos de idade. Por sua vez, nos cavalos hanoverianos ou *KWPN*, que geralmente iniciam o trabalho mais tarde, as lesões se tornam evidentes, em média, por volta dos cinco ou seis anos (Richardson, 2003).

As lesões podem ter um carácter evolutivo (Vervuert & Ellis, 2013). Num primeiro estadio, são um ligeiro desarranjo na diferenciação celular da cartilagem em crescimento ou uma falha na maturação e ossificação dos condrócitos diferenciados, na zona de maturação (Ytrehus et al., 2007b). Daí resultam lesões cartilágneas focais na superfície articular ou em camadas mais profundas, por baixo da cartilagem saudável. Algumas lesões podem evoluir e

sofrer separação permanente da superfície articular, formando um fragmento de osso solto na articulação (Vervuert & Ellis, 2013).

Em processos patológicos, como a OC, além das lesões cartilagíneas, também o metabolismo ósseo é comprometido, que se reflete numa menor densidade óssea nos animais afetados (Firth et al., 1999). Adicionalmente, a concentração sérica de osteocalcina, um biomarcador de metabolismo ósseo e mineralização, está correlacionada com o grau de lesão de OC em poldros (Vervuert et al., 2007).

O exame radiológico é, por excelência, o meio de diagnóstico para despiste de osteocondrose. Algumas lesões, como na crista intermédia da tibia ou na articulação tarsocrural são bem visíveis em projeções lateromediais, enquanto outras requerem projeções oblíquas para a visualização clara (Relave et al., 2009a). O encerramento das placas de crescimento não é simultâneo para todos os ossos, na extremidade proximal da tibia está descrito o encerramento da placa entre os vinte e quatro e trinta meses de vida, ao passo que na extremidade distal encerra entre os dezassete e vinte e quatro meses. Assim, alterações do contorno subcondral devem ser analisadas com cautela em animais jovens, especialmente em locais em que a ossificação ocorre mais tarde (Richardson, 2003).

O ano de idade será a idade ideal para realização de controlo radiológico dos poldros, isto é, a realização de um exame radiológico completo, com o intuito de diagnosticar lesões de osteocondrose em idade precoce, de forma a melhorar o prognóstico, ao antecipar a intervenção (Dik et al. 2010). Este limite de idade advém da realização de alguns estudos em cavalos belgas, nos quais concluíram que as lesões nas articulações tarsocrural e femoropatelar se desenvolvem numa idade bastante precoce mas, algumas, podem ser auto-limitantes, isto é, resolvem-se por si. No entanto, lesões detetadas na articulação tarsocrural aos cinco meses de idade, ou na tróclea lateral do fémur aos oito meses de idade, serão, muito provavelmente, definitivas.

Apesar da realização do exame radiológico, algumas lesões só são observáveis durante a visualização direta da articulação na artroscopia. Posto isto, estão descritas três categorias de lesões de osteocondrose, aquelas com sinais tanto clínicos como radiológicos, aquelas com sinais clínicos mas cujas lesões só são observáveis durante a artroscopia e, finalmente, aquelas que não se manifestam clinicamente apesar da imagiologia (McIlwraith, 2013). No caso particular da articulação femoropatelar a severidade das lesões é, geralmente, subestimada nas projeções radiológicas, face à apresentação cirúrgica (Ortved, 2017).

O aspeto das lesões no exame radiológico varia entre indivíduos e articulações em causa mas, normalmente, pode incluir fragmentos osteocondrais, alteração do contorno da superfície articular, focos radiolucentes no osso subcondral com margens radiopacas e, também, alguma remodelação óssea nas margens articulares. Nunca é demais lembrar que nem todas as alterações observáveis nas radiografias têm relevância clínica, é fundamental

avaliar os achados radiográficos tendo em conta os eventuais sinais clínicos (Butler et al., 2017).

Os locais mais frequentemente afetados, nos equinos, são as articulações femoropatelar e tarsocrural (Baccarin, Pereira, et al., 2012a). Mais especificamente, por ordem decrescente, no aspeto distal da crista intermédia da tíbia, no lábio lateral da tróclea do talus e na tróclea lateral do fémur (Relave et al., 2009a). Lesões nas articulações metacarpofalângica, metatarsofalângica e escapulohumeral também são comuns (Richardson, 2003). O mais comum na articulação do boleto são fragmentos ou irregularidades na porção dorsal da crista sagital ou nos côndilos da primeira falange. Geralmente os testes de flexão, no exame dinâmico, são positivos e o grau de claudicação será tão maior quanto maior a lesão (Ortved, 2017).

Os sinais clínicos são, na maioria, moderados e incluem distensão e claudicação (Ortved, 2017). Não é de todo incomum a presença de lesões na articulação tarsocrural não detetáveis nas projeções radiológicas, assim distensão articular persistente, o sinal clínico mais comum nesta articulação, pode ser, por si, indicação para cirurgia (Ortved, 2017).

Alguns consideram que os fragmentos na porção palmar/ plantar são, também, manifestações de osteocondrose, por aparecerem em animais jovens, que ainda não estão em trabalho e em localizações algo previsíveis (Whitton and Kannegieter, 1994). Outros consideram-nos de origem traumática devido à sua aparência histológica e à sua localização ser, eventualmente, compatível com uma fratura por avulsão do ligamento sesamóideo reto (Barr et al., 2009). Este tipo de fragmentos são mais frequentes nos membros posteriores e têm menos sinais clínicos associados, geralmente são achados de exame radiográfico (Ortved, 2017).

Regra geral, está indicada abordagem cirúrgica para tratamento das lesões de osteocondrose, principalmente nos animais com sinais clínicos associados e, ainda, aqueles com futura carreira desportiva (Ortved, 2017).

## **2.4 Osteocondrose Dissecante**

O termo osteocondrite dissecante surgiu em 1881, introduzido por Konig, referente à formação de fragmentos intra-articulares, em humanos. (Olstad et al., 2015). Mais tarde, o termo osteocondrite foi substituído por osteocondrose, com a justificação que a inflamação articular não é lesão primária mas sim uma consequência destas (Ytrehus et al., 2007b).

A osteocondrose dissecante é uma alteração focal do osso subcondral com instabilidade e disrupção da continuidade da superfície articular adjacente, com risco de desenvolvimento de lesões prematuras de osteoartrite se não for abordada a seu tempo (Edmonds & Shea, 2013).

Em humanos está descrita tanto em jovens como em adultos, sendo mais frequente nos primeiros (Cahill, 1995). Em medicina humana, os trabalhos realizados sobre OCD têm como base análise histológica de amostras de osso (Shea et al., 2013). Em cavalos há uma notória falta deste tipo de estudos, destacando-se que este tipo de estudos só permitem estudar um número limitado de proteínas e marcadores e que as amostras representam apenas fase terminal ou avançada da patologia (Bates et al., 2013).

Foram propostas várias teorias para a etiologia e progressão da doença, incluindo trauma, alimentação, crescimento rápido, conformação, isquemia, necrose do osso subcondral e hereditariedade, no entanto, há poucos factos concretos (Bates et al., 2013).

As lesões de OCD podem afetar uma série de articulações, e mais do que uma articulação no mesmo animal, com mais do que um fragmento em cada uma delas. De acordo com os dados estatísticos, os locais mais frequentes de aparecimento das lesões são a articulação femoropatelar, tarsocrural, metatarsofalângica e metacarpofalângica e escapulohumeral (Richardson, 2003).

OCD na articulação tarsocrural é relativamente comum, em várias raças, e é uma potencial causa de perda de rendimento (Richardson, 2003). No entanto não costuma estar associado a claudicação e acaba por ser achado radiológico, na maioria dos casos (Brink et al., 2009; Richardson, 2003). Apesar disso, é aconselhada a intervenção cirúrgica, mesmo profilaticamente, pois estudos de biomarcadores intra-articulares mostram o aumento da degradação da cartilagem na presença de lesões de OCD (D. R. Verwilghen et al., 2011).

Mesmo que envolva sinais clínicos, o prognóstico após remoção do fragmento é bastante positivo, quando se trata das típicas lesões de OCD (Beard et al., 1994; O'Neill & Bladon, 2010).

Ao contrário do que acontece nos cavalos de corrida, a presença de fragmentos na face plantar/ palmar da articulação do boleto raramente está associada a claudicação (Richardson, 2003).

A articulação femoropatelar é, também, uma das articulações mais afetadas por lesões de OCD, geralmente, por esta ordem, na porção distal da crista intermédia da tíbia, no aspeto distal da tróclea lateral do talus e a tróclea lateral do fémur. (Dik et al. 1999; Relave et al. 2009). Cerca de 65% dos animais com OCD na articulação femoropatelar atingem o nível de trabalho pretendido, após intervenção artroscópica para resolução das lesões, particularmente se a lesão for inferior a 2cm (McIlwraith et al., 2005).

Estão disponíveis opções terapêuticas tanto médicas ou cirúrgicas, se bem que uma melhor compreensão acerca da origem da doença pode abrir portas para melhor diagnóstico e opções de tratamento (Chambers et al., 2011).

O prognóstico de lesões com fragmentação é, geralmente, mais reservado, face a lesões de osteocondrose, nas mesmas articulações (McIlwraith et al., 2005; Stick, 2006). A

idade, particularmente a partir do sete anos, está também correlacionada com presença, ou não, de claudicação e perda de performance associada. Deste modo, é aconselhada a remoção dos fragmentos intra-articulares, quando existem as condições necessárias, o mais cedo possível, de forma a prevenir patologia articular crónica (Declercq et al., 2009).

## **2.5 Fatores etiológicos**

Todas as patologias classificadas como DOD aparentam ter uma etiologia multifatorial algo complexa (McIlwraith C.W., 2001). Esta complexidade explica a dificuldade em tirar elações acerca da causa ou formas de prevenção das DOD. Principalmente com base em estudos cuja amostragem é reduzida. Vários estudos realizados neste sentido acabam por considerar vários fatores ao mesmo tempo, por exemplo, quantidade de exercício e alimentação, concluindo que a maior incidência de lesões é observada tanto no grupo com mais acesso a alimento e pouco exercício, como no grupo que realiza mais exercício mas tem menos acesso ao alimento (Lepeule et al., 2011).

A etiologia multifatorial deste conjunto de doenças implica que um determinado fator predisponente só se manifeste quando reunidas determinadas condições. Assim, há grande variação de fatores causais em cada caso individual (Staniar, 2010). Deste modo, estudos no sentido de perceber estratégias de prevenção para as DOD não serão válidos com amostras pequenas (Vervuert & Ellis, 2013). Na prática, reflete-se no facto de haver uma certa discrepância entre os resultados no estudo das lesões de OC em condições controladas e com uma pequena amostragem, relativamente a estudos realizados a campo. A título de exemplo, lesões de osteocondrose na placa de crescimento são bastante raras na realidade clínica (van Weeren, 2006a).

De forma que os criadores possam ser aconselhados é necessário conhecimento detalhado sobre a etiologia das DOD, no entanto, as causas primárias das lesões na cartilagem articular continuam por apurar (van Weeren, 2006b). Os vários estudos epidemiológicos publicados não respondem à questão mas ajudam a explicar a prevalência da patologia (Lepeule et al., 2009).

### **2.5.1 Predisposição genética**

Vários estudos comprovam que a osteocondrose é uma característica poligénica hereditária (Lykkjen et al., 2014), no entanto, há uma clara variação fenotípica.

Estão identificados os possíveis genes responsáveis pela OC (Lampe et al., 2009; Wittwer et al., 2009) e estão descritas frequências de hereditariedade entre ( $h^2=$ ) 0.2 e 0.64, em função da localização da lesão e da raça do cavalo (Wittwer, Hamann, et al., 2007b). Estima-se que será entre ( $h^2 =$ ) 0.1 e 0.34 para *Warmblood* e ( $h^2 =$ ) 0.17 e 0.52 para *Standardbred* (Komm, 2010).

Qualquer raça pode desenvolver OC, no entanto, de acordo com a literatura, a incidência é superior em Standardbreds, Thoroughbreds e Warmbloods. (O'donohue et al. 1992; Lepeule et al. 2009).

A descendência de garanhões afetados com a patologia apresentam uma maior incidência de osteocondrose (Voute et al., 2011). Adicionalmente, a seleção genética e o manejo das eguadas são feitos no sentido da criação de animais com elevadas taxas de crescimento em idade precoce, graças à associação concebida entre tamanho e capacidade atlética (Staniar, 2010). Assim, a incidência das doenças ortopédicas do desenvolvimento acaba por ser resultado da seleção dos cavalos para características associadas à performance, com exagero dos mecanismos fisiológicos que controlam o crescimento (Kronfeld, 2003).

A estreita relação genética entre performance, enquanto atleta, e osteocondrose, elimina virtualmente a seleção genética dos animais para evitar OC. Em consequência, é interessante averiguar o envolvimento de fatores passíveis de controlar como a alimentação e o exercício (Staniar, 2010).

### **2.5.2 Taxa de crescimento**

Todos os mamíferos seguem padrões de crescimento semelhantes, variando entre si as faixas etárias correspondentes aos vários períodos de crescimento, bem como a via de desenvolvimento do sistema musculoesquelético. Estas diferenças advêm da forte influência ambiental na qual as espécies evoluíram. De forma geral, o crescimento de um cavalo pode ser descrito por uma curva sigmoide (Kocher & Burton Staniar, 2013).

Em 2021 foi realizado um estudo que analisou o padrão de crescimento dos equinos com base nos parâmetros utilizados para a descrição do padrão de crescimento humano, com o objetivo de determinar a idade a que o sistema musculoesquelético dos equinos atinge a maturidade, relacionado com a altura a que um animal deve iniciar a sua carreira desportiva. Concluiu-se que o esqueleto dos equinos atinge a maturidade por volta dos 2 anos de idade, sem grande variação entre diferentes raças. Adicionalmente, descobriu-se que o cavalo completa o equivalente à fase de crescimento rápido, característico da infância nos humanos, até ao desmame, entre os quatro e seis meses de idade, e atinge a puberdade aos onze meses. Assim, aos dois anos, pela mensuração dos mesmos parâmetros utilizados em humanos, o esqueleto atinge a maturidade. Estes parâmetros incluem uma altura ao garrote constante, encerramento das placas de crescimento e proporção entre altura ao garrote e comprimento do dorso, bem como dos membros (Rogers et al., 2021).

Quanto mais jovem o animal, mais duradouros serão os períodos de repouso. O que faz todo o sentido uma vez que é durante estes períodos que se regista o crescimento longitudinal (Sansone et al., 2009).

Em estado selvagem, o cavalo é uma presa, de forma que evoluiu de forma a ser capaz de fugir dos predadores com rapidez desde tenra idade. Desta forma, os poldros nascem com cerca de 10% do seu peso em adultos e com desenvolvimento ósseo e muscular suficiente que permita que se levantem e se alimentem logo na primeira hora de vida. Ao final da primeira semana, o poldro será capaz de percorrer cerca de 7km por dia, juntamente com a progenitora (Hampson & Pollit, 2008). Um estudo recente demonstrou que o sistema musculoesquelético, em particular os ossos longos, respondem de forma positiva à carga exercida quando o animal se desloca. Desta forma, é sugerido que o desenvolvimento do sistema musculoesquelético é potenciado pelo exercício, até no período pré-desmame (Rogers & Dittmer, 2019).

Sangren et al, (1993) e Pagan e Jackson (1996), demonstraram que poldros diagnosticados com osteocondrose apresentavam peso superior à nascença, bem como um aumento de peso mais rápido do que poldros sem quaisquer lesões (Pagan J.D. & Jackson S.G., 1996; Sandgren et al., 1993). Igualmente, está descrito que poldros com altura relativamente superior ao garrote aos 30 dias de vida, mostram maior predisposição para desenvolvimento da patologia (Lepeule et al., 2009).

No entanto, as publicações são inconsistentes nesta relação entre desenvolvimento de DOD e medidas quantificáveis de crescimento, como altura ao garrote ou largura da cilha. Alguns estudos apresentam uma correlação clara (Weeren et al. 1999a), enquanto outros não descobriram nenhuma diferença significativa (Mohd Jelani et al., 1996). A associação entre a patologia e a curva de crescimento do poldro pode ser explicada pela alimentação exigida para cumprir estes requisitos energéticos (Lepeule et al., 2009).

O mês de nascimento do poldro suscita também alguma controvérsia enquanto fator preponderante na prevalência de DOD (Weeren et al. 1999a; Wittwer et al. 2006). Este fenómeno poderá ser explicado pela diferença de manejo dos poldros que nascem fora da dita época normal, tanto a alimentação como as condições em que são mantidos alteram entre um poldro que nasce em fevereiro e outro que nasça em abril (Lepeule et al., 2009).

São vários os estudos que apresentam a associação entre elevada taxa de crescimento e desenvolvimento anormal do esqueleto, com presença de lesões características das DOD (Weeren et al. 1999b; Donabédian et al. 2006b; Fradinho et al. 2019). Apesar destas publicações, o mecanismo molecular exato que explique este fenómeno continuar por apurar (Staniar, 2010).

Crescimento rápido pode ter implicações diretas ou indiretas sobre o processo de desenvolvimento ósseo, tanto sobrecarga mecânica como por desequilíbrios nutricionais ou hormonais (Staniar, 2010).

O crescimento ósseo está dependente de inúmeros fatores alimentares, de tal forma que, o ajuste de cada um deles, individualmente, provou não ter grande impacto no aparecimento de DOD (S. G. Jackson & Pagan, 1993).

Descobriu-se que dietas com elevado teor de carboidratos digeríveis induzem glicemia concentração de insulina pós-prandial mais elevadas em poldros diagnosticados com OC, face aos restantes (Williams et al., 2001a). A realização de estudos in vitro permitiu perceber que a insulina, neste contexto, impede a apoptose dos condrócitos (Henson et al. 1997). Assim, há a percepção de que hiperinsulinemia em períodos chave do crescimento desencadeia desequilíbrio no processo de maturação dos condrócitos com consequente atraso na ossificação endocondral (Treiber, Boston, et al., 2005).

### **2.5.3 Desequilíbrios nutricionais**

Tal como acontece com outras espécies, também nos equinos o aporte nutricional é um fator fundamental na regulação do crescimento (Cymbaluk et al. 1990). Desta forma, a alimentação e a taxa de crescimento dos poldros são dois fatores interligados.

A energia fornecida na alimentação desempenha um papel importante no controlo da taxa de desenvolvimento do esqueleto, de modo que energia e crescimento estão intimamente associados (Staniar, 2010). Desta forma, torna-se até difícil separar energia da dieta da taxa de crescimento enquanto fatores etiológicos de doenças associadas ao desenvolvimento do esqueleto (Donabédian et al., 2006b).

Citando William Burton Staniar “Não será tanto a quantidade de energia fornecida que importa, mas mais como e de onde é que vem que é, de facto, importante para o desenvolvimento ósseo” (Staniar, 2010).

Dietas com o mesmo teor energético têm impacto metabólico diferente, em função da fonte de energia em causa (Vervuert et al. 2009). Adicionalmente, o ambiente em que o animal está inserido, nomeadamente, condições climatéricas, manejo, tipo de pasto, influenciam a resposta fisiológica do organismo e, consequentemente, o impacto clínico da manipulação da alimentação entre grupos diferentes de animais (Staniar & Cubbit, 2004).

As diferenças que existem entre as várias publicações face à influência do teor energético da dieta no aparecimento de lesões de OCD pode residir na predisposição genética individual, na fonte energética fornecida e no diferente equilíbrio nutricional da dieta em cada estudo (Staniar, 2010).

Alguns estudos apontam para o aumento da prevalência de OC em poldros em proporção com o aumento taxa de crescimento, independentemente da dieta (Donabédian et al., 2006b). Outros, associam o aparecimento das lesões com o teor calórico alimentar. Dietas muito energéticas provocam aumento excessivo da insulina pós-prandial que, por sua vez, está associada à interrupção do processo de diferenciação dos condrócitos (Henson et al. 1997; Jeffcott and Henson 1998).

No entanto, é de salientar que excesso de energia e crescimento rápido não são sinónimos. Taxa de crescimento elevada pode ser explicada por predisposição genética e,

dietas ricas em energia nem sempre provocam aumento da taxa de crescimento. Assim, conclui-se que patologias como OC só se desenvolvem quando vários fatores etiológicos coexistem, o que explica o confronto entre vários estudos que correlacionam excesso alimentar e crescimento com desenvolvimento de DOD (Ellis, 2001). Grande parte destes estudos concluem que não há relação, estatisticamente significativa, entre taxa de crescimento, altura do garrote e prevalência de OC (van Tilburg & Ellis, 2002; Vervuert et al., 2005).

O impacto da nutrição sobre as DOD, em particular sobre a osteocondrose, é uma questão que atrai o interesse de vários acadêmicos, dada o papel que poderia representar na prevenção desta patologia em cavalos novos. Vários estudos mostram a correlação entre o excesso alimentar, principalmente em animais ao desmame, e o aparecimento de alterações do tecido cartilágneo compatíveis com lesões de osteocondrose (Henson et al., 1997). Formula-se que estas lesões sejam consequência de alterações no padrão de secreção hormonal pós-prandial (Ralston, 1996).

Assim, a alimentação, tanto dos poldros como das éguas gestantes, incluindo energia digerível e a concentração de minerais, está incluída no grupo de fatores predisponentes para o aparecimento de osteocondrose (Ortved, 2017).

Vários estudos epidemiológicos mostram que, geralmente, os habituais métodos de alimentação das éguas gestantes e poldros não atingem as concentrações mínimas recomendadas de nutrientes (Lepeule et al., 2009). Por outro lado, fornecer excesso de energia aos poldros desencadeia discordância entre os processos de aumento de peso corporal, o desenvolvimento e maturação óssea e fornecimento de micronutrientes durante pontos chave do crescimento (Ellis, 2001; Harris et al., 2005).

O osso e a cartilagem são compostos, maioritariamente, por proteínas e minerais. A necessidade destes compostos para o desenvolvimento do esqueleto depende bastante da taxa de crescimento. Veja-se um muro, por exemplo, se não houver cimento suficiente para construir o muro do tamanho inicialmente idealizado, tem de se adaptar e fazer ou um muro mais pequeno, ou um muro menos resistente. Outra ideia que é importante esclarecer é que os próprios nutrientes e a energia da dieta atuam como sinalizadores metabólicos para as células ósseas e cartilágneas, isto é, em função da sua disponibilidade na corrente sanguínea, a taxa de consumo pode aumentar ou diminuir (Staniar, 2010).

Existem várias publicações que correlacionam dietas com elevado índice de glicemia com o desenvolvimento de DOD. Do mesmo modo, também está estudada a associação entre perturbações do metabolismo decorrentes de excesso de amido na alimentação (Kronfeld & Harris, 2003; Williams et al., 2001b).

De acordo com o que Rothman escreveu, em termos epidemiológicos, a nutrição é um dos componentes etiológicos que, juntamente com os restantes, compõem o mecanismo na origem das DOD (Rothman, 2012).

Reunindo toda esta informação, tornou-se comum a associação de dietas com elevado teor de carboidratos solúveis e desenvolvimento de DOD (Staniar et al., 2007a; Treiber, Boston, et al., 2005). Rapidamente surgiu o interesse em substituir parte destes compostos de digestão rápida por gordura e fibra. De facto, reduz a glicemia e níveis de insulina pós-prandial, no entanto, o efeito sobre IGF-1 e hormona do crescimento é ainda controverso (Ropp et al., 2003; Staniar et al., 2007b). A principal característica destes compostos alternativos é a matriz de fibra que promove a diversificação da população microbiana do intestino que permite transformar a quantidade de energia necessária (Williams et al., 2001a).

Apesar destas descobertas na área da nutrição, a maior lacuna continua a ser a relação desta informação com os possíveis sinais clínicos e lesões destes animais estudados (Vervuert & Ellis, 2013).

Fleming salientou que os IGF-2 podem ser alterados em função da dieta da progenitora, durante o desenvolvimento intrauterino (Fleming, 2000). Assim, a gestão do programa alimentar das éguas gestantes terá todo o interesse já que este pode afetar o desenvolvimento do feto, por alteração dos nutrientes entregues pelo sangue materno (Vervuert & Ellis, 2013).

Não se registam diferenças significativas no que toca à prevalência de DOD com alteração da quantidade de proteína fornecida na dieta, quando garantido o fornecimento adequado de energia (Savage et al., 1993; Vervuert & Ellis, 2013). No entanto, a quantidade relativa de cada aminoácido parece ter impacto. Por exemplo, a adição de determinados aminoácidos na dieta, como metionina, prolina e glicina, em quantidades bastante acima da recomendada, mostrou reduzir o grau das lesões de OC em suínos (Franz et al., 2008). De modo semelhante, lisina e treonina foram sugeridos como aminoácidos limitantes para o crescimento em poldros (Staniar et al., 2001).

Em termos de minerais, o cálcio e fósforo são considerados em conjunto porque, juntos, compõem grande parte dos minerais do tecido ósseo e, além disso, o défice ou excesso de um interfere com a biodisponibilidade do outro. (Vervuert & Ellis, 2013). Estudos demonstram que défice de cálcio e fósforo, além de limitar o crescimento (Finkler-Schade et al., 1996), aumenta a incidência de OC em poldros (S. Winkelsett et al., 2005). No entanto, apesar de excesso de cálcio na dieta não estar correlacionado, de forma significativa, com lesões ósseas ou cartilagíneas (Vervuert & Ellis, 2013), tal como acontece com outras espécies, excesso de Ca pode interferir com a absorção de outros minerais essenciais como o fósforo, magnésio, ferro ou zinco (McDowell, 2003).

O papel do cobre (Cu) no desenvolvimento de lesões de DOD também é um forte objeto de estudo (Gee et al. 2007; Weeren et al. 2010). Atualmente, o défice de cobre é aceite como um fator etiológico de OC em poldros, através da enzima cobre dependente, lisil-oxidase, necessária para a síntese de colagénio (Vervuert & Ellis, 2013).

Experiências realizadas sobre a suplementação com Cu são algo controversas, na medida em que poldros suplementados com cobre podem apresentar incidência de OC reduzida (Hurtig et al., 1993), no entanto, falta de suplementação deste mesmo componente não implica redução da prevalência da patologia (Gee et al., 2007).

O zinco tem relevância no plano alimentar porque reduz a absorção de cobre, já que ambos competem diretamente pelo mesmo mecanismo de transporte, no intestino delgado (McDowell, 2003).

Apesar dos nutrientes constituírem os blocos para a construção dos tecidos durante o processo de crescimento, a energia disponível é o fator limitante da taxa a que este processo ocorre. A concentração plasmática de glucose, insulina, hormona do crescimento e IGF-1 são indicadores da energia disponível, de forma que também são moléculas que regulam o desenvolvimento ósseo e cartilágíneo (Dibner et al., 2007). Foi, inclusive, proposto que alterações na concentração destas moléculas estariam associadas com patologias do desenvolvimento ósseo (Staniar et al., 2007a).

Vários estudos apontam para o envolvimento de fatores hormonais, influenciados pelo tipo de fonte energética da dieta, na origem das DOD (Staniar et al., 2007a; Treiber, Boston et al., 2005). A influência da insulina, IGF I e IGF II na ossificação endocondral foi comprovada em estudos in vitro, tanto em condrócitos fetais como de poldros (Henson et al. 1997), no entanto os resultados in vivo continuam algo inconclusivos (D. R. Verwilghen et al., 2009).

Um estudo realizado em 2001 provou a correlação positiva entre o ganho médio diário em poldros até aos dezasseis meses e a concentração de IGF-1 no plasma. Uma segunda experiência concluiu que a concentração dos metabolitos associados à energia alterava de modo semelhante após as refeições, com exceção do IGF-1. Estas relações apontam para a associação entre o eixo somatotópico com o crescimento e, ainda, a possível influência da dieta sobre este eixo (William Burton Staniar et al., 2002).

A título de exemplo, concentrações séricas da hormona do crescimento e fator de crescimento semelhante à insulina mostraram-se mais elevadas em galinhas selecionadas para crescimento rápido, do que naquelas que crescem de acordo com a taxa normal (C. Baccavin et al., 2001).

Uma refeição que induza hiperglicemia pós-prandial tem influência sobre a produção e libertação de insulina, hormonas da tiroide, hormona do crescimento e IGF-1, todas elas envolvidas na regulação do eixo somatotópico, na sua maioria exercendo feedback positivo sobre o crescimento (Staniar, 2010).

Fornecimento de concentrados ricos em amido e açucares exageram as oscilações dos níveis de determinados metabolitos e de hormonas entre os períodos de jejum e alimentação (Williams et al., 2001a). A glicemia e insulina funcionam como ativadores do eixo

somatotópico, no qual a hormona do crescimento e o IGF-1 atuam como reguladores diretos do metabolismo e maturação dos condrócitos (Treiber, Kronfeld, et al., 2005).

Está descrito que poldros com lesões de OC têm concentração plasmática de IGF-1 inferior a poldros saudáveis (Sloet van Oldruitenborgh-Ooste et al., 1999) e é sabido que esta hormona estimula os condrócitos a sintetizar a matriz cartilágnea (Henson et al. 1997). No entanto, em 2009, Verwilghen et al publicaram um estudo em que detetaram concentrações superiores da mesma hormona em cavalos com mais de um ano afetados com DOD. Esta descoberta foi justificada como um possível mecanismo de reparação das lesões cartilágneas (D. R. Verwilghen et al., 2009).

Paralelamente, a insulina tem uma forte interação com as hormonas da tiroide, T3 e T4, estando descrito, em poldros ao desmame, que estimula a remoção de T4 da circulação após ingestão de refeições com elevado teor em carboidratos. Já que as hormonas da tiroide estão envolvidas no processo de diferenciação dos condrócitos e neovascularização da cartilagem em desenvolvimento, a rápida recolha da corrente sanguínea induz desequilíbrio do metabolismo da placa de crescimento numa altura crucial (Vervuert & Ellis, 2013).

#### **2.5.4 Stress e Trauma**

O stress biomecânico pode ser diretamente associado ao nível de exercício tanto das éguas gestantes, como dos poldros após o desmame. É uma questão dúbia, uma vez que existem inúmeros estudos que correlacionam o exercício, desde uma fase precoce da vida do animal, com redução do aparecimento de lesões e com o desenvolvimento do sistema musculoesquelético (Rogers et al., 2008b; Rogers & Dittmer, 2019; Tanner et al., 2012; Velie et al., 2013).

As opiniões são algo divergentes face ao papel exato do exercício enquanto fator de predisposição para desenvolvimento de osteocondrose, no entanto, é consensual que o exercício é fundamental para a adaptação funcional do tecido cartilágneo durante o início da vida do animal (Rogers et al., 2008a). Os extremos, tanto pouco, como demasiado, é que poderão estar implicados na incidência da patologia (Brommer et al. 2010).

De modo que, falta de exercício pode ser responsável por aparecimento de lesões, tanto por falta de capacidade de suporte dos tecidos moles que envolvem a articulação, como por aumento natural da agitação dos jovens animais que favorece stress biomecânico, sobre as estruturas fragilizadas, quando em repouso (Lepeule et al., 2009).

A influência do trauma e das forças biomecânicas, como fatores etiológicos, é justificada pelo facto de existirem locais de eleição, nas articulações, para o aparecimento das lesões. Excesso de tensão sobre os tecidos pode levar à interrupção do aporte vascular da cartilagem em desenvolvimento (Whitton, 1998). O tamanho e conformação do animal, bem como o plano de exercício afetam as forças biomecânicas exercidas sobre a articulação

(Ortved, 2017). A literatura corrobora a associação entre a conformação dos poldros com a presença de lesões de osteocondrose. Por exemplo, membros posteriores com algum grau de rotação externa, com conseqüente aumento da tensão medial, têm maior predisposição para desenvolvimento de osteocondrose que membros bem apumados (Dalín et al., 2010).

## **2.6 Artroscopia**

A artroscopia pode ser definida como “a investigação das estruturas intra-articulares utilizando instrumentos através de uma lente” (Pezzoli G., 1998).

A cirurgia artroscópica, diagnóstica e como meio de tratamento, tornou-se bastante popular nos anos 70 e 80, como uma técnica eletiva aplicável em articulações de alguma dimensão, como o carpo, boleteo, curvilhão ou soldra (Muttini & Martini, 1989). Esta técnica acabou por substituir as artrotomias na maioria das cirurgias às estruturas articulares (Mcillwraith, 2000).

Este tipo de cirurgia é utilizado, na grande maioria, para remoção de fragmentos osteocondrais, curetagem cirúrgica de lesões na superfície articular, artroplastia ou sinovectomia. Esta opção terapêutica não permite devolver à superfície articular as suas características iniciais, em vez da matriz rica em colagénio tipo II, no melhor cenário, forma-se uma superfície fibrocartilágnea (Muttini et al., 2003).

Apesar de ser uma cirurgia bastante aclamada, inicialmente era desencorajada em articulações mais pequenas, como a interfalângica distal, ou de difícil acesso (Bramlage, 1998). Atualmente já é recomendada como tratamento de eleição para fraturas do processo extensor da primeira falange (Crowe et al., 2010).

A artroscopia foi, também, apresentada como passível de otimizar a cirurgia de reconstrução articular e procedimentos de osteossíntese (I. M. Wright, 2000). Além de melhorar o prognóstico e fornecer dados importantes para avaliação retrospectiva, permite controlo preciso da reconstrução das estruturas anatómicas e compressão dos fragmentos, tudo graças a uma melhor visualização das estruturas articulares (Muttini et al., 2003).

Além de ferramenta de diagnóstico e tratamento, a cirurgia artroscópica tem grande utilidade enquanto meio de investigação, mostra-se bastante útil em modelos experimentais cujo objetivo passa por investigar prevenção da osteoartrite e processos de cicatrização de lesões na cartilagem articular (Hurtig et al., 2001b; Mcillwraith, 2000; Muttini et al., 2003).

O desenvolvimento da artroscopia é considerado como um marco na cirurgia ortopédica do século vinte (Carr et al., 2015). É, sem sombra de dúvida, o meio de diagnóstico com maior sensibilidade e especificidade para patologias intrassinoviais, superando meios de diagnóstico mais recentes, como a ressonância magnética, na classificação de lesões cartilágneas em casos de osteoartrite (von Engelhardt et al., 2010). Curiosamente, em medicina humana, a artroscopia é utilizada maioritariamente como meio de tratamento, tendo

sido substituída como meio de diagnóstico pela ressonância magnética e tomografia computadorizada.

A palavra artroscopia tem origem grega, e resulta da junção de *arthros*, articulação, com *scopein*, que significa explorar, ou olhar para (Pässler H.H. & Yang Y., 2012). As raízes da exploração endoscópica, isto é, explorar cavidades corporais remontam ao Império Romano.

No início do século XIX, Philipp Bozzini, um médico alemão, inventou a forma primitiva dos endoscópios utilizados atualmente (Reuter, 2006). Cinquenta anos mais tarde, em 1853, Antoine Desormeaux, um fisiatra parisiense, desenhou uma nova versão do endoscópio, com a diferença que este tinha uma fonte de iluminação, através da mistura de gasolina com aguarrás (R. W. Jackson, 1999). Ao longo dos anos foram aparecendo aparelhos cada vez mais sofisticados que permitiam, não só observar várias cavidades do corpo humano, como até registrar algumas imagens.

Só em 1912 é que surge pela primeira vez o termo artroscopia, associado à visualização dos espaços articulares, neste caso o joelho, por Severin Nordentoft, um cirurgião dinamarquês, que foi, por isso, considerado como o primeiro artroscopista (Kieser & Jackson, 2001). Com o passar dos anos, foram sendo feitas diversas alterações aos modelos mais primitivos, nomeadamente adição de fontes de luz ou alterações da angulação do artroscópio, e começaram a ser publicados artigos científicos com as mais recentes descobertas, da altura (Burman, 2001). Naturalmente, com o decorrer da Segunda Guerra Mundial, entre 1939 e 1945, a ciência sofreu um período de estagnação, em que durante dezasseis anos não há registos de quaisquer publicações científicas sobre artroscopia.

Em 1955, o cirurgião e ortopedista japonês Masaki Watanabe desenvolve, não só o primeiro artroscópio a ser produzido em série, Watanabe no. 21, como também inventa o conceito de triangulação, que será explorado mais adiante. É, também, o primeiro a recorrer à artroscopia de joelho como meio de tratamento, para remoção de uma massa tumoral, nesse mesmo ano (Demaio, 2013).

A cirurgia artroscópica, tanto como meio de diagnóstico, como forma de tratamento, tem inúmeras vantagens face a abordagens alternativas. Entre estas destaca-se, em primeiro lugar, a capacidade de explorar, detalhadamente, toda a cavidade sinovial, de dita articulação, através de pequenas incisões. Desta forma, várias lesões não detetadas por outros meios de imagem menos invasivos passaram a ser identificadas com maior facilidade. Em segundo lugar, sendo uma técnica tão pouco invasiva e traumática, face a outras utilizadas anteriormente, está associada a vantagens em termos de funcionalidade e cosmética. Além disso, está também associada, na maior parte das situações, a períodos de coalescência relativamente curtos e, conseqüentemente, retorno ao trabalho mais rapidamente, com menos

perdas de performance. Do mesmo modo, a necessidade de cuidados paliativos é inferior, face a outras técnicas, bem como o número de articulações gravemente comprometidas.

Assim, na ótica do equino enquanto atleta, a artroscopia é tida como um avanço importante na gestão de patologias articulares (McIlwraith et al., 2005).

Foram desenvolvidas duas técnicas para a realização de uma artroscopia. A primeira, em que os instrumentos passam através do canal do próprio artroscópio (Carson R.W., 1984), não é utilizada em cirurgia de equinos. A segunda, apelidada de técnica de triangulação, as extremidades do artroscópio e dos instrumentos são inseridos na articulação por portais distintos, formando o vértice de um triângulo do ponto de vista do operador (McIlwraith et al., 2015).

Esta abordagem cirúrgica revolucionou a ortopedia em medicina de equinos e continua a permitir avanço no estudo da etiologia das diferentes patologias articulares, bem como uma maior especificidade no tratamento das lesões. É, também, importante recordar que a artroscopia permite obter informação acerca dos tecidos moles articulares, incluindo a membrana sinovial, que desempenha um papel fundamental na fisiopatologia na osteoartrite (Muttini et al., 2003). Esta membrana é constituída, maioritariamente, por sinovitos tipo A, células com atividade macrofágica, e sinovitos tipo B, fibroblastos que produzem ácido hialurónico, dos principais componentes tanto da matriz cartilagínea, como do fluido sinovial (van Weeren, 2014)

A primeira cirurgia de artroscopia de curvilhão de equino foi descrita em 1949, por M. Watanabe. Por sua vez, a primeira artroscopia realizada como meio de diagnóstico de patologias do carpo, foi em 1974, nos Estados Unidos, como descrito num artigo científico que descreve três casos clínicos (Hall M. E. & Keeran R. J., 1975). Mais tarde, em 1978, McIlwraith, C. W. e Fessler, J. F. tornam a descrever o procedimento de forma mais exaustiva (McIlwraith & Fessler, 1978).

É o tratamento mais comum para lesões de osteocondrose porque, além de resolver os sinais clínicos, trava a progressão da degeneração articular, em consequência da presença de flaps ou fragmentos soltos (Ortved, 2017).

O desbridamento das lesões, após remoção dos detritos de cartilagem ou fragmentos soltos, está indicado em animais com sinais clínicos e com idade superior a 11 meses. Este procedimento deve ser realizado até expor osso subcondral saudável (Ortved, 2017).

O prognóstico deste tipo de cirurgia é bastante positivo, dependendo sempre da severidade das lesões. A literatura reporta que cerca de 65% dos animais atingem o nível de performance desejado após intervenção artroscópica (Brink et al., 2009; FOLAND et al., 1992).

Curiosamente, a profundidade das lesões está associada a complicações a curto prazo, como claudicação ou distensão articular após a cirurgia, mas não com complicações a

longo prazo. O prognóstico piora significativamente em função das estruturas envolvidas nas lesões, como o caso da patela ou tróclea medial do fêmur, além de apenas a tróclea lateral na articulação femoropatelar (Uprichard et al., 2013).

Em determinados casos de OCD na articulação femorotibiopatelar está descrita a fixação dos *flaps* com pins de polidioxona (Nixon et al., 2004). O sucesso desta técnica está dependente das características, tanto do flap cartilágneo, como da superfície articular. Sparks et. al reportam uma taxa de sucesso de 95%, em que dezanove dos vinte e sete animais se apresentaram saudáveis e funcionais a longo prazo, com resolução das lesões nas radiografias ao final de seis meses da cirurgia (Sparks et al., 2011).

Artroscopia tanto como meio de diagnóstico, como opção terapêutica, não substitui, nem deve, os meios convencionais de diagnóstico, como a radiologia ou análise do líquido sinovial, tendo sempre em mente as limitações deste tipo de informação, principalmente para lesões da superfície articular ou membrana sinovial (Muttini et al., 2003)

São inúmeras as vantagens da cirurgia artroscópica, face à cirurgia convencional, nomeadamente menor período de hospitalização associado, bem como de recuperação e retorno ao trabalho, menos riscos no período pós-operatório. Durante a própria cirurgia permite inspecionar convenientemente todas as estruturas, lavar adequadamente a articulação e, ainda, remover potenciais substâncias prejudiciais (Muttini et al., 2003).

A distensão articular geralmente é obtida através da injeção de fluidos para o espaço articular. No entanto, a distensão também pode ser obtida com gás, nomeadamente dióxido de carbono ou óxido nitroso, que permite visualização mais definida e elimina a interferência das vilosidades sinoviais durante o procedimento (Pandey et al., 2013). Infelizmente não é tão prático como a utilização de fluidos porque requer instrumentos especiais e há o perigo de libertação do gás para o espaço envolvente (Muttini et al., 2003).

Antes de uma artroscopia, é imperativa a realização de um exame imagiológico rigoroso da estrutura a intervencionar. A imagiologia passou de desempenhar um papel unicamente diagnóstico para um auxílio na terapia e intervenção cirúrgica, além do mais, é das formas mais fiáveis de acompanhar o evoluir das lesões (Elson & Yang, 2010). Os meios mais utilizados são radiografia e ecografia, sendo que, nos últimos anos, outros meios de diagnóstico mais avançados, como a ressonância magnética ou a tomografia computadorizada, provaram acrescentar informação útil (McIlwraith et al., 2015). No entanto, é importante destacar que nem sempre os resultados da ressonância serão consistentes com os achados à artroscopia (Roßbach et al., 2014). Mais se acrescenta que de acordo com um estudo realizado em 2022 por S. Hoey et al, apesar da quantidade de artigos que descrevem a ecografia como um bom meio de avaliação de patologia articular, há falta de evidência científica na validade destas imagens, em comparação com as lesões encontradas à necropsia, durante artroscopia ou até em radiografias (Hoey et al., 2022).

É fundamental a avaliação do estado geral do animal para determinar a sua aptidão para ser submetido a uma anestesia geral. Preferencialmente este exame deverá ser desempenhado pelo anestesista. A avaliação pré-anestésica deve abranger exame físico e, além dos parâmetros normais, deve incluir auscultação cuidada dos sistemas cardíaco e respiratório, bem como, avaliação do fluxo das vias aéreas superiores (Ryan & Johnson, 2021).

Adicionalmente, devem ser realizadas análises sanguíneas para garantir o estado hígido do animal. Estas análises devem incluir, no mínimo, hemograma e proteínas totais (Hubbell & Acva, 2008).

Geralmente as artroscopias são realizadas sob anestesia geral, com o animal em decúbito. Maioria das intervenções, em articulações como o boleto, curvilhão, carpo ou soldras, são realizadas com o animal em decúbito dorsal. Menos frequentemente, em cirurgias do ombro, cotovelo, bainha dos tendões flexores, bursa navicular ou interfalângica distal, é preferível decúbito lateral, apesar da decisão estar dependente do gosto do cirurgião (McIlwraith et al., 2015). No entanto, estão descritas algumas técnicas, maioritariamente com fim diagnóstico, em estação, apenas com sedação e anestesia local (Elce & Richardson, 2002). Todas as publicações concluem que evita os perigos associados à anestesia geral, no entanto requer um cirurgião bastante mais experiente, bem como uma contenção muito bem conseguida. As complicações mais vezes apontadas são pequenos movimentos e hemartroses (Elzer et al., 2020; Kadic et al., 2020; Kadic & Bonilla, 2020; Pouyet & Bonilla, 2021).

Em 2019, Alvaro G. Bonilla reportou o recurso a cirurgia artroscópica em estação para remoção de fragmentos osteocondrais na face dorsal da primeira falange, nas articulações metacarpofalângica e metatarsofalângica em 21 cavalos (Bonilla, 2019). Conclui-se um desfecho bastante positivo, no qual não só foi possível a remoção de todos os fragmentos, como também visualização do aspeto dorsal da articulação. Ainda são necessários mais estudos para averiguar qual o papel que este tipo de cirurgia em estação pode representar no futuro.

O posicionamento do animal é de extrema importância, uma vez que as cirurgias podem ser prolongadas ao ponto de um decúbito incorreto induzir paralisias nervosas por compressão, considerando o elevado peso dos animais (D. Verwilghen, 2019). A paralisia mais comum após uma artroscopia, verifica-se nas intervenções dos posteriores, na articulação femorotibiopatelar, em particular quando bilateral, em consequência de neuropatia femoral ou neuromiopia dos músculos quadríceps (Goodrich & McIlwraith, 2008a).

A tricotomia é uma questão algo controversa. Vários estudos apontam para a presença de pelo não ser um fator que impeça a correta atuação dos antissépticos para a redução da carga de microrganismos (Hague et al., 1997; Lavallée et al., 2020; Zubrod et al., 2004). No

entanto, considerando a entrada e saída repetida de instrumentos através das pequenas incisões dos portais, bem como a utilização de agulhas percutâneas, como guia para a localização dos mesmos, há aumento da probabilidade de contaminação articular com pelo.

Assim, opta-se por tosquiar o membro na zona da articulação alvo de intervenção, de forma a reduzir esta possibilidade.

Idealmente, a tosquia seria feita antes da cirurgia para diminuir o tempo de anestesia e reduzir a contaminação dentro do bloco operatório (Lane, 2016), no entanto, muitas vezes, os pacientes não colaboram, de forma que é feito após a indução, para garantir a segurança de todos os envolvidos. Caso o animal colabore, o pelo não deve ser cortado mais de 12h antes da intervenção, uma vez que aumenta o risco de ocorrência de uma infecção (Joyce, 2006).

A pele dos equinos tem duas populações de bactérias, as residentes e as passageiras (Hennig et al., 2001). As primeiras residem em camadas mais profundas da pele, de forma que só representam um potencial foco de infecção se, por trauma ou abrasão, o conteúdo folicular for liberto à superfície (Stewart & Richardson, 2019). As bactérias passageiras são eliminadas pela lavagem com solução antisséptica (Hennig et al., 2001).

Estima-se que 0.9% das articulações alvo de artroscopia desenvolvem um processo séptico (Olds et al., 2006a) mas este tópico será abordado em detalhe neste texto.

O uso de solução de clorexidina, para assegurar a limpeza da pele, está provado ser mais eficaz na redução da carga bacteriana da superfície da pele, face à iodopovidona (Wilson et al., 2011). O uso deste antisséptico deve ser intercalado com álcool etílico 70% que, além de não impedir a ação da clorexidina, tem um rápido efeito bactericida (Stewart S. & Richardson D.W., 2019).

## **2.7 Complicações da artroscopia**

Em medicina humana, o joelho, é de longe, a articulação mais intervencionada, representando cerca de 50% das cirurgias ortopédicas realizadas (Reigstad & Grimsgaard, 2006). Há inúmeros inquéritos realizados acerca das complicações da cirurgia ortopédica em humanos. Um estudo recente apresentou taxas entre 6 e 16%, variando em função da articulação em causa e, claramente, da dificuldade do procedimento (Almazán et al., 2006). Mais se acrescenta que, outro estudo sobre o mesmo tópico concluiu que apenas 5% de intervenções na articulação do joelho têm implicações clínicas (Reigstad & Grimsgaard, 2006).

Para facilitar a caracterização, as principais complicações cirúrgicas podem ser divididas em intraoperatórias, abrangendo aquelas que aparecem no decorrer da cirurgia, e pós-operatórias, que se referem aquelas que se manifestam após a cirurgia (Rajadhyaksha et al., 2006). A título de exemplo, na primeira categoria surgem problemas anestésicos, lesões

vasculares e nervosas ou erros de diagnóstico. Enquanto, na segunda estão descritas tromboembolia, infecção, efusão articular e sinovite, entre outros (Allum, 2002).

Allum (2002) definiu alguns pontos como fundamentais para minimizar risco de complicações em artroscopia de joelho, em humanos, que se aplicam, tal e qual, em artroscopia de equinos. A título de exemplo, a utilização preferencial de um trocarte rombo, o manusear dos instrumentos só deve ser feito quando o cirurgião garantir um campo de visão ideal, ou nunca cortar tecido sem visualização direta do mesmo.

A título de curiosidade, em termos estatísticos, em medicina humana, a experiência do clínico não se correlaciona com a taxa de complicações, ao passo que a duração da cirurgia ou a idade do paciente estão positivamente relacionadas (Allum, 2002).

No caso dos equinos, uma artroscopia envolve, à partida, internamento do animal, bem como, submissão a uma anestesia geral. Ambas situações, por si só, estão associadas a complicações, às que acrescem outras intra e pós cirúrgicas, referentes apenas à intervenção artroscópica.

A mortalidade, em equinos, associada a anestesia geral ronda 1%, para intervenções eletivas, ou seja, nas quais o animal estaria saudável, à partida (Bidwell et al., 2007). Felizmente, a artroscopia é considerada, regra geral, uma intervenção de baixo risco cirúrgico. Apesar das complicações serem pouco frequentes, quando ocorrem, podem ser significativas (Goodrich & McIlwraith, 2008b).

Nos animais estão, também, descritas uma série de complicações associadas ao procedimento cirúrgico. Tal como na medicina humana, estas consequências também se podem classificar em função de estarem relacionadas com o período que antecede a cirurgia, durante esta ou no final.

Em humanos, os fatores pré-cirúrgicos que mais predisõem para complicações incluem diagnóstico incorreto, falta de planeamento ou de correlação clínica entre os achados imagiológicos e as lesões (Dandy, 2010). Estas conclusões são extrapoláveis para os cavalos (Goodrich & McIlwraith, 2008b). O posicionamento do paciente, tal como mencionado anteriormente neste texto, é fulcral. Neuropatia e miopatia nos membros posteriores, decorrentes de mau posicionamento durante a anestesia estão bem descritas em equinos (Mayhew, 2009).

Durante a cirurgia, uma das complicações apontadas com frequência é a hemartrose, hemorragia dentro da cápsula articular. Tipicamente ocorre devido a um trauma e encontra-se associado a fraturas, rotura de ligamentos intra-articulares ou, como será neste caso, por origem iatrogénica, pela manipulação dos instrumentos dentro da articulação (Vallance et al., 2012). É mais um fator que aumenta o tempo de cirurgia do que propriamente uma complicação por si só (Goodrich & McIlwraith, 2008b).

Adicionalmente, o campo de visão pode ser obstruído por vilosidades sinoviais. Geralmente acontece em áreas específicas da articulação, em que, fisiologicamente, há maior proliferação destas, como nas margens dorsal e plantar/palmar da falange proximal. Será devido a distensão articular inadequada, por fibrose capsular ou por perda de fluidos, ou por fluxo dos fluidos demasiado elevado (McIlwraith C.W. et al., 2005). O tamanho dos portais é bastante importante para a manutenção da distensão articular e assim garantir condições de trabalho. Assim, é aconselhado que os fragmentos mais pequenos sejam removidos primeiro (McIlwraith et al., 2015).

A utilização de um recetor sinovial é a forma mais fácil e rápida de resolver este problema, no entanto deve ser manuseado com precaução, já que não há regeneração das vilosidades após sinovectomia e pode provocar fibrose da cápsula articular (Doyle-Jones et al., 2002).

As lesões iatrogénicas na cartilagem articular ocorrem, principalmente, durante a entrada na articulação. Daí estar recomendado que, para a realização deste passo da técnica cirúrgica, tanto o artroscópio, como os instrumentos, não estejam orientados diretamente para a superfície articular (McIlwraith C.W. et al., 2005). Em medicina humana, está descrita como a principal complicação durante artroscopia, independentemente da articulação a considerar. Acrescenta-se que as sequelas, a longo prazo, não estão ainda estudadas (Ferkel et al., 2001). Outras estruturas adjacentes, como vasos ou plexos nervosos, estão também sujeitos a danos, tanto na realização dos portais como na inserção dos instrumentos na cápsula articular (May et al., 2001).

Uma série de outras situações podem ocorrer, como por exemplo, quebra de instrumentos, perda do fragmento, tanto no espaço intra-articular, como no espaço subcutâneo, ou mau posicionamento das incisões dos portais, sendo todas consideradas complicações que podem surgir durante a cirurgia (Goodrich & McIlwraith, 2008b). De forma sumária, todas os acontecimentos referidos anteriormente, constituem fatores que aumentam o tempo de cirurgia, mais do que provocam consequências negativas no prognóstico da cirurgia.

As infeções são das complicações pós cirúrgicas com impacto mais significativo e a complicação mais comum em medicina humana (Babcock et al., 2003). Antes do advento das técnicas de assepsia, das técnicas de cirurgia moderna e da disponibilidade de antibióticos, além de bastante comuns, as infeções pós-cirúrgicas, não só da artroscopia, eram frequentemente fatais (Weese, 2008). Um estudo com cerca de 700 cavalos submetidos a artroscopia, que distingue entre articulações sépticas e não sépticas, chegou à taxa de 1% para o primeiro e 0,9% para o segundo grupo em termos de infeção articular pós cirúrgica (Olds et al., 2006b). Nas raças de tração, como Shire ou Clydesdale, este valor dispara para 18.1%.

Em pequenos animais, os valores são semelhantes, cerca de 0,85% dos casos desenvolvem artrite séptica (Ridge, 2011).

No ser humano, o calcanhar é a articulação com maior incidência de desenvolvimento de infecção no pós-operatório. Curiosamente, nos cavalos, a articulação tarsocrural representa bastante diferentes. A probabilidade de ocorrência de infecção dos portais é atribuída, de forma algo complexa, ao agente infeccioso, ao paciente e às características da incisão em si (Ahern & Richardson, 2014). Maioria dos agentes na origem da infecção provêm da flora endógena do animal, e não de fontes externas, assim, o período de maior exposição será entre a realização da incisão e o momento em que estas são suturadas (Wong E., 2004). Está descrita a possibilidade de administração intra-articular de antibióticos, aminoglicosídeos como a amicacina, em casos considerados de maior risco. No entanto, este recurso deve ser ponderado, pelos efeitos condrotóxicos, demonstrados em experiências *in vitro* (Pezzanite et al., 2020).

Os principais comportamentos de risco por parte da equipa cirúrgica para desenvolvimento de uma artrite séptica incluem assepsia não apropriada ou esterilização incorreta do material. Outros fatores como a dificuldade do procedimento em si, administração de corticosteroides intra-articulares ou tricotomia do campo cirúrgico com gilete, provocando pequenas lesões cutâneas, também devem ser tidos em conta (McIlwraith C.W. et al., 2005).

Está estudada a relação positiva entre aparecimento de infeções e a duração da cirurgia, tanto em cavalos, como em pequenos animais (Eugster et al., 2004; Macdonald et al., 1994). Um artigo de 2022 concluiu que, em cirurgias de artroscopia para remoção de fragmentos na porção distal da crista intermédia da tíbia, uma maior lesão de osteocondrose dissecante representa um risco acrescido no desenvolvimento de processo séptico. Mais se acrescenta, que o aumento de 1mm na largura do dito fragmento implica aumento de 15% no risco de desenvolvimento de infecção articular (Merchán et al., 2022a). O mesmo foi demonstrado em cirurgias na articulação femoropatelar (Brunsting et al., 2018). Põe-se a hipótese que a relação entre o tamanho dos fragmentos e o desenvolvimento de processos sépticos se deva, principalmente, ao tamanho da incisão na cápsula sinovial (Olds et al., 2006b).

Outro pormenor interessante reside na escolha da sutura para o encerramento dos portais. A escolha da sutura deve ter em mente minimizar a tensão nos bordos da pele, de forma a permitir fluxo sanguíneo, necessário ao processo de cicatrização (Larrabee et al., 1984). Desta forma, foi provado que o uso de suturas 2/0 USP de poliglecaprone ou polipropileno estaria associado a uma menor taxa de desenvolvimento de infeções, face a uma sutura mais grossa, como 0 USP (Merchán et al., 2022a). Apesar desta descoberta, não devem ser excluídos todos os fatores envolvidos na escolha da sutura, como o peso do

animal, o tamanho das incisões, o tipo de sutura a utilizar e até a preferência pessoal do cirurgião.

Apesar de serem conhecidos alguns fatores de risco, a importância relativa de cada um permanece desconhecida, já que os dados sobre este assunto são algo limitados em medicina veterinária (Weese, 2008a).

*Staphylococcus* spp., bactérias gram positivas, são, na maioria dos casos, as responsáveis pelo aparecimento do processo infeccioso (Babcock et al., 2002). A utilização de antibióticos como parte da medicação administrada antes da cirurgia é algo controversa, até em humanos (Alerany et al., 2005; Bert et al., 2007). Acontece que existem vários estudos que demonstram a ausência de diferenças estatisticamente significantes no desenvolvimento de processos sépticos entre animais medicados e os não medicados (Borg & Carmalt, 2013a; Olds et al., 2006b). O uso de antibióticos está associado ao aparecimento de resistências, infecções nosocomiais e colites graves (Pezzanite et al., 2020). Um estudo de 2009, realizado na Faculdade de veterinária de Ontario, verificou o aparecimento de colite em 6.3% dos pacientes submetidos a cirurgias artroscópicas eletivas (Weese & Cruz, 2009).

Além do uso dos antibióticos como agentes profiláticos, estes reduzem os riscos associados à atelectasia e congestão pulmonar que ocorre nos equinos, incontornavelmente, devido ao decúbito (Nyman et al., 1990).

Assim, confrontando os prós e contras da sua utilização, o mais comum é que sejam administrados no período que antecede a cirurgia. Não há necessidade de prolongar durante demasiado tempo a administração dos fármacos, uma vez que não está provado reduzir a incidência de artrite séptica (Merchán et al., 2022a; Pezzanite et al., 2020).

É importante referir que infeções associadas tanto à hospitalização, como à intervenção cirúrgica, são risco inerentes ao processo, cuja prevenção absoluta não é um objetivo atingível (Lee J.T., 2006).

Distensão articular, indicativa de sinovite ou celulite, não é normal em cavalos mas pode ser normal após uma intervenção. Quando moderada e não associada a quaisquer sinais clínicos, como claudicação ou restrição de movimento, não é justificação para tratamento (Goodrich & McIlwraith, 2008b).

# **ESTUDO RETROSPETIVO PARA CARACTERIZAÇÃO DE ARTROSCOPIAS ELETIVAS PARA TRATAMENTO DE OSTEOCONDROSE DISSECANTE NUM HOSPITAL DE REFERÊNCIA EM PORTUGAL**

## **3. Objetivos do estudo**

Este estudo foi elaborado com base nos relatórios clínicos das cirurgias eletivas de artroscopia, realizadas no Serviço de Cirurgia e Urgência de Equinos da Faculdade de Medicina Veterinária, da Universidade de Lisboa, no período entre 2016 e 2021. O mesmo tem como objetivo caracterizar, de forma geral, a população e as cirurgias de artroscopia, em particular, para remoção de fragmentos de OCD.

Preende-se, com base na análise e interpretação estatística dos dados, identificar quais as articulações com maior número de intervenções cirúrgicas, bem como, o local da própria articulação onde foi mais frequente encontrar lesões de OCD. Igualmente, esclarecer a presença, ou não, de sinais clínicos antes da cirurgia e, eventuais, lesões adicionais na articulação. Adicionalmente, caracterizar a amostra em termos de idade, género e raça, com ênfase na divisão desta em função da fase etária dos animais. Finalmente, evidenciar potenciais complicações da cirurgia.

## **4. Materiais e métodos**

### **A. Desenho do estudo e critérios de inclusão**

O presente estudo retrospectivo analisa todas as cirurgias eletivas de artroscopia para remoção de fragmentos intra-articulares, resultantes de lesões de osteocondrose dissecante, entre 2016 e 2021, realizadas no Serviço de Cirurgia e Urgência de Equinos (SCUE), da Faculdade de Medicina Veterinária, da Universidade de Lisboa.

Foram incluídas no estudo todas as cirurgias eletivas de artroscopia, para remoção de fragmentos intra-articulares, em equídeos. Tendo em consideração que não se realizaram procedimentos adicionais a nenhum dos animais em questão não foi necessário a requisição de quaisquer consentimentos complementares para a realização deste trabalho.

Os dados utilizados neste estudo foram retirados dos relatórios de alta hospitalar de cada um dos equídeos, fornecidos pela direção clínica do serviço responsável.

Como serviço de referência, os casos são encaminhados por outros profissionais, os mesmos que depois fazem o acompanhamento do caso, bem como da sua recuperação, os dados utilizados no presente estudo fazem apenas referência ao período de internamento dos animais nas instalações do SCUE.

Para cada paciente foram recolhidos os seguintes dados:

- Idade;
- Sexo;

- Raça;
- Objetivo da referência;
- Sinais clínicos associados à patologia de OCD
- Número de cirurgias a que foi submetido no mesmo internamento;
- Membro ou membros alvo de intervenção;
- Articulação ou articulações intervencionadas;
- Localização da lesão na articulação;
- Nº de fragmentos removidos, em cada local;
- Presença, ou não, de outras lesões intra-articulares, além do fragmento;
- Existência de complicações pós-cirúrgicas;
- Dias de internamento;
- Semanas de recuperação

A idade foi registada em anos e nos animais com menos de um ano de idade, foi registado o equivalente dos meses em anos, por exemplo seis meses seriam 0,5 anos de idade.

No que diz respeito ao sexo, a amostra foi dividida entre machos e fêmeas, sem distinção entre machos inteiros ou castrados, já que para a análise em causa não tinha qualquer influência no resultado.

O objetivo de referência foi definido como diagnóstico quando, no momento da referência, não havia certeza da presença de uma lesão de OCD. Em alternativa, foi definido como tratamento quando, à partida, estava definida uma cirurgia artroscópica para remoção de uma lesão de OCD diagnosticada pelo veterinário referente.

Os sinais clínicos variaram entre distensão articular e claudicação, registados pelo corpo clínico do SCUE aquando da realização do exame clínico de admissão do animal no hospital.

Quando mais do que um procedimento cirúrgico foi realizado durante a hospitalização esses foram quantificados.

Em termos de caracterização das lesões de OCD, registou-se o membro ou membros afetados, respetiva articulação ou articulações e, ainda, o local da lesão na articulação. Adicionalmente, considerou-se o número de fragmentos, bem como a eventual presença de outras lesões intra-articulares, além do fragmento, como sinovite, linhas de abrasão cartilágnea, irregularidades da superfície articular, etc.

As complicações consideradas no presente estudo limitam-se àquelas que ocorreram durante o mesmo internamento, regra geral, limitado a um período de três dias após a cirurgia. Para o efeito de contagem, o internamento foi quantificado em dias, no qual o dia de chegada foi considerado como o primeiro dia e incluído na contagem. No que toca às semanas de recuperação, no caso de cavalos montados, as semanas de trabalho moderado, como

passeios à mão ou guia, foram consideradas como parte da recuperação, de forma que se estipulou o regresso ao trabalho montado como o final da recuperação. Em animais mais jovens, considerou-se o final da recuperação o regresso ao campo, sem limitação de tempo ou espaço, ou regresso ao regime de trabalho prévio, como trabalho à guia.

Por ser um estudo retrospectivo tem, à partida, determinadas limitações associadas, como a impossibilidade de esclarecer algumas incongruências dos dados. Deste modo, foram excluídos deste estudo indivíduos cujos relatórios de alta médica se encontravam incompletos. Adicionalmente, também foram excluídos indivíduos submetidos a artroscopia em consequência de trauma, diagnosticado pelo veterinário referente e/ou pela equipa do SCUE.

## **b. Categorização dos dados**

A amostra foi dividida em dois grupos etários, de forma a facilitar a comparação de determinados parâmetros. Um grupo reúne os animais com idade inferior a quatro anos e o outro os animais com idade igual ou superior a quatro anos.

## **c. Tratamento e análise de dados**

Os dados, extraídos dos relatórios previamente mencionados, foram introduzidos numa folha de Microsoft Excel, numa tabela na qual cada coluna correspondia a cada um dos parâmetros mencionados anteriormente (Idade, Sexo, Raça, Nº de anestésias, Objetivo da referência, Membro alvo de intervenção, Articulação em causa, Local da lesão, Nº de Fragmentos de OCD, Outras lesões articulares, Complicações, Dias de internamento e Semanas de recuperação). O ficheiro foi guardado no formato cvs.

Para posterior caracterização e análise estatística completa dos dados supramencionados recorreu-se à versão IBM® SPSS® Statistics 26.

Na análise estatística foi considerado  $p < 0,05$  como nível de significância, adicionalmente, todos os valores percentuais foram apresentados com aproximações de uma casa decimal. Nos restantes valores foi, sistematicamente, feito um arredondamento com duas casas decimais.

Recorreu-se ao teste de Shapiro-Wilk ou Kolmogorov-Smirnov, com  $p > 0,05$ , para avaliar a normalidade da distribuição dos dados.

Para comparar variáveis quantitativas entre diferentes grupos, com amostragem reduzida, recorreu-se ao teste não paramétrico de Kruskal-Wallis.

## 5. Resultados

### a. Caracterização da população

Noventa casos cumpriram os critérios de inclusão. Destes, as idades estavam compreendidas entre os seis meses e onze anos, com a média de  $4,0 \pm 2,3$  anos, que foram divididos em dois grupos, aqueles com idade inferior a quatro anos ( $n=54$ ) e aqueles com quatro ou mais anos, com um  $N=36$  (40%) (Tabela 1).

A maioria de 74,4% dos equinos eram machos, sendo a raça Puro Sangue Lusitano (PSL) a mais representada, com 80,0% dos animais, seguida do Português de Desporto, com 11,1%.

A maioria dos animais integrantes neste estudo foram referenciados para o SCUE para tratamento cirúrgico de lesões de OCD. Apenas 4,44% foram referenciados para auxiliar, ou confirmar, o diagnóstico avançado pelo médico veterinário referente.

A caracterização etária por raça, indica que os cavalos da raça Português de Desporto são os que apresentam a média de idade mais elevada da amostra, de  $5,4 \pm 3,5$  anos, com idades entre um e onze anos. Apesar dos cavalos PSL apresentarem o mesmo intervalo de idades, a média da idade consideravelmente inferior, de  $3,7 \pm 2,0$  anos. A raça Sela Francês integra a amostra somente com três cavalos, Oldenburgo com dois e a Hanoveriano, KWPN e Árabe somente um indivíduo, dos quais, por este motivo, não se comentam ou apresentam estatísticas descritivas de idade.

**Tabela 1** - Resumo da caracterização da população

Característica	N (%)
<b>Sexo</b>	
Macho	67 (74,4)
Fêmea	23 (25,6)
<b>Raça</b>	
Puro Sangue Lusitano	72 (80,0)
Português de Desporto	10 (11,1)
Sela Francês	3 (3,3)
Oldenburgo	2 (2,2)
Hannoveriano	1 (1,1)
KWPN	1 (1,1)
Árabe	1 (1,1)
<b>Idade (anos)</b>	
M $\pm$ DP	$4,0 \pm 2,3$
Min.-Máx	0,5-11,0
<b>Classe etária</b>	
< 4 anos	54 (60,0)
$\geq$ 4 anos	36 (40,0)

## b. Análise específica

No seu conjunto, os noventa equinos realizaram um total de cento e quarenta e três intervenções articulares, sendo que o mesmo animal pode ter sido alvo de vários procedimentos cirúrgicos.

Apenas 32,2% dos animais chegaram ao SCUE com sinais clínicos associados à patologia articular diagnosticada. A maioria destes animais pertencia ao grupo dos animais desbastados e a situação mais frequente foi distensão articular, em ambos os grupos etários (Tabela 2). Verificou-se a presença de claudicação em maior proporção no grupo dos animais desbastados, no entanto não representa uma tendência significativa de sinais clínicos em função do escalão etário.

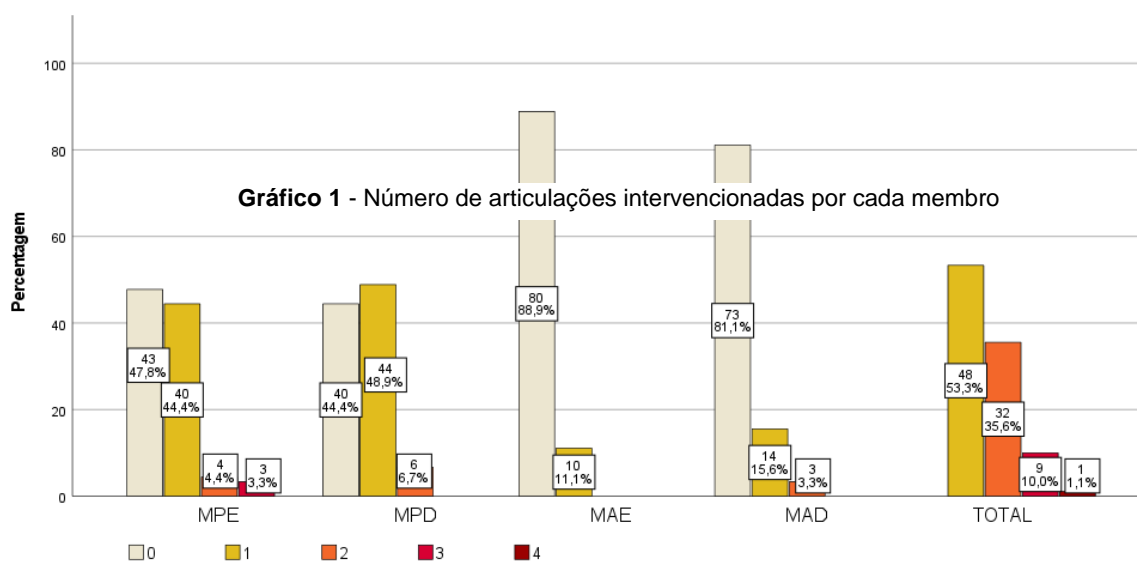
**Tabela 2 - Sinal clínico por escalão etário**

Escalão etário	n	Sinais clínicos			
		Distensão		Claudicação	
		n	%	n	%
Menos de 4 anos	14	13	92,9	1	7,1
4 anos ou mais	15	12	80,0	3	20,0
Total	29	25	86,2	4	13,8

Pela análise detalhada das cirurgias realizadas em cada membro, conclui-se que no membro posterior esquerdo (MPE) 44,4% dos animais foram intervencionados a apenas uma articulação, 4,4% em duas e 2,2% em três articulações.

No membro posterior direito (MPD), conclui-se que 48,9% dos cavalos foram intervencionados a uma única articulação e 6,7% a duas.

No membro anterior esquerdo (MAE) somente se verificaram intervenções a apenas uma articulação, em 11,1% dos animais. Finalmente, apenas 18,9% dos animais foram



intervencionados ao membro anterior direito (MAD), nomeadamente 15,6% a uma articulação e 3,3% a duas articulações. É de assinalar que o MAE foi o membro alvo de menos intervenções, 88,9% da população não realizou cirurgia a qualquer uma das articulações passíveis de operar (Gráfico 1).

Assim, conclui-se que quanto ao número de articulações intervencionadas em cada animal, a situação mais recorrente foi apenas uma por cada indivíduo, em 53,3% dos casos. Depois, 35,6% dos animais foram intervencionados a duas articulações, 10,0% a três e, finalmente, 1,1% a quatro.

Nos membros posteriores (MP) foram realizadas 113 intervenções no total, das quais 43,3% e 40,7%, respetivamente, foram às articulações metatarsofalângica e tibiotársica. Por sua vez, nos membros anteriores (MA) foram realizadas 30 intervenções, em que 90% foram à articulação metacarpofalângica

Da análise de cada articulação, as articulações metatarsofalângica e tibiotársica foram as mais intervencionadas, constituindo, respetivamente, 34,4% e 32,2% do total. Contrariamente, a articulação interfalângica distal foi aquela onde se registaram menos intervenções, com 2,8%. Na porção distal do membro, a articulação interfalângica proximal foi a única que nunca foi intervencionada.

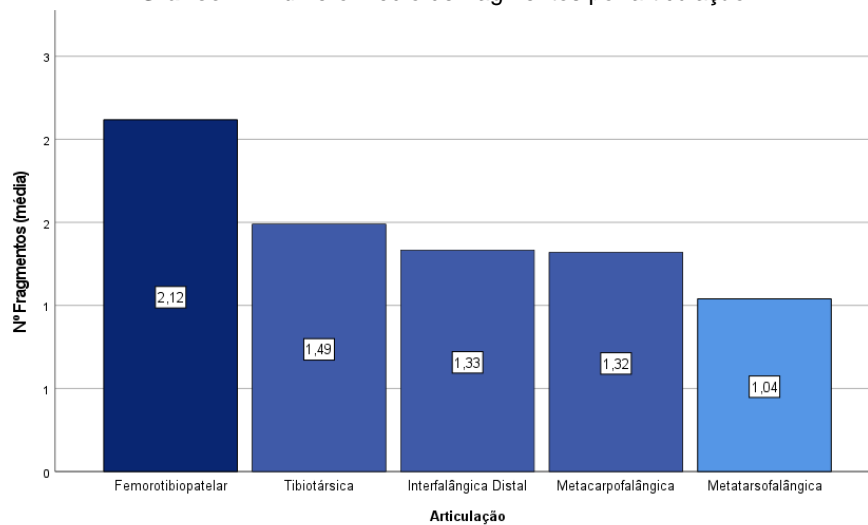
Aprofundando a análise, em termos de local da lesão, a crista intermédia da tibia, na articulação tibiotársica, foi o local onde, neste estudo, se trataram mais lesões, 25,7% destas. Nas articulações metatarso/metacarpofalângicas, a crista sagital e o bordo dorsoproximal de P1 correspondem, respetivamente, a 22,9% e 21,5% da localização das lesões de OCD. Assim, apenas estas três zonas articulares perfazem 70,1% das intervenções consideradas. A tróclea lateral do fémur, na articulação femorotibiopatelar corresponde a 9,7% dos locais de OCD. As lesões nos restantes oito locais considerados neste estudo ocorreram em 5,6% ou menos das intervenções.

Correlacionando o local da lesão de OCD com os membros anteriores e posteriores, verifica-se que nos MP, das cento e quarenta e quatro lesões registadas, a maioria, 32,5%, encontrava-se na crista intermédia da tibia, seguido do bordo dorsoproximal da primeira falange, 19,3% e da crista sagital do terceiro metatarso, 15,8%. Por sua vez, nos MA, 50,0% das lesões registaram-se na crista sagital do terceiro metacarpiano e 30,0% no bordo dorsoproximal da primeira falange. As restantes três localizações consideradas registaram, cada uma delas, uma frequência igual ou inferior a 10,0%.

Observou-se que foram removidos, no total, cento e noventa e oito fragmentos, o que implica a presença de mais do que um fragmento em determinadas articulações. Esta situação verificou-se com maior frequência na soldra, com uma média de  $2,12 \pm 1,69$  fragmentos em cada articulação, seguida da articulação tibiotársica com uma média de  $1,49 \pm 1,16$

fragmentos. Estes resultados revelam que, nesta amostra, existem diferenças estatisticamente significativas no número de fragmentos observados por articulação.

**Gráfico 2** - Número médio de fragmentos por articulação



Além dos fragmentos, foi registada a presença de outras lesões articulares, detetadas apenas na artroscopia, como exemplo, sinovite moderada, linhas de erosão na cartilagem ou irregularidades da superfície articular. 63,3% da amostra apresentava pelo menos uma destas lesões articulares. Em ambos os grupos etários, cavalos desbastados e por desbastar, a lesão mais comum foi irregularidades na cartilagem articular, seguida de sinovite. Por outro lado, a lesão adicional menos comum foi a presença de um quisto subcondral, registada apenas num poldro com idade inferior a quatro anos. Com base nestes resultados, não existe diferença estatisticamente significativa de lesões à artroscopia entre ambos os grupos.

Maioria dos animais realizou apenas uma anestesia durante o período de internamento, no entanto, uma pequena percentagem, de 3,3% realizou duas anestésias. Observou-se uma correlação entre o número de anestésias e tempo de internamento, em dias, sendo que os cavalos submetidos a duas anestésias tiveram um internamento relativamente superior, em termos estatísticos, do que aquelas submetidos apenas a uma. O internamento variou entre dois e vinte e quatro dias.

A recuperação após a cirurgia, contabilizada em semanas, variou entre quatro e vinte semanas, sendo que a média foram oito semanas de repouso após a cirurgia.

Na maioria de 93,3% dos cavalos não se observaram complicações no período pós cirúrgico. Em três animais, o que corresponde a 3,3% da amostra, registaram-se episódios de cólica por impactações de gravidade menor. Dois animais, 2,2%, apresentaram picos de febre e, por último, um animal, 1,1%, desenvolveu uma cólica por impactação de cedo que acabou por se agravar e optou-se, juntamente com os proprietários e veterinário referente, por eutanasiar o animal.

## 6. Discussão

Observou-se que a população incluída neste estudo era composta, maioritariamente, por machos (74,4%). De acordo com as publicações, a relação entre género e prevalência de osteocondrose dissecante é algo questionável (Stock et al., 2006; Vos, 2008). Sendo a raça lusitana aquela com maior representação, esta discrepância pode ser atribuída à diferença entre machos e fêmeas no efetivo da mesma.

Como mencionado acima, a raça com maior representatividade foi o Puro Sangue Lusitano, com setenta e dois indivíduos (80%). É facilmente justificável por ser a raça autóctone de equinos com maior relevância no país (Vicente et al., 2009) de forma que representa a população de equinos no panorama nacional.

Os poucos estudos desenvolvidos acerca da incidência de lesões de OCD no cavalo lusitano (Baccarin et al., 2012b; Fradinho et al., 2019b; Ramos et al., 2022) indicam que as articulações mais afetadas são os curvilhões, seguidos dos boletos, dos anteriores e posteriores, e, finalmente, a soldra com uma percentagem relativamente baixa de lesões, no entanto, destaca-se a escassez de publicações desenvolvidas especificamente sobre esta raça. É também importante referir que a raça lusitana tem um livro genealógico fechado, isto é, só são aprovados como reprodutores animais cujos progenitores também são reconhecidos pelo livro da raça. Desta forma, acaba por ser incontornável evitar consanguinidade nos poldros lusitanos, dado que as opções de reprodutores são algo limitadas. Admitindo a OCD como uma patologia hereditária (Distl, 2013), incluir o despiste radiológico dos progenitores como critério para admissão no livro da raça poderia permitir reduzir a incidência da patologia entre os Lusitanos.

Em termos de idade, a maior representação de animais com idade inferior a quatro anos reflete a importância do diagnóstico precoce de OCD. Sendo que os quatro anos são, em média, a idade habitual a amostra mostra a preocupação acerca das patologias ortopédicas antes do início do trabalho.

O facto da maioria dos animais terem sido referenciados para tratamento reflete a natureza do serviço disponibilizado pelo SCUE, isto é, atuar como um hospital de referência, não de primeira opinião.

Quanto aos sinais clínicos, não há correlação direta entre a presença de lesões de OCD e claudicação evidente, de forma que utilizar o exame radiológico como meio de avaliar a potencial performance futura de um cavalo deve ser desencorajada, quando não associada a um exame de claudicação adequado (van Hoogmoed et al., 2003b; Vos, 2008). Há estudos que indicam que a severidade da lesão de OCD condiciona a idade da manifestação clínica (Bourebaba et al., 2015), no entanto, no presente estudo não foi encontrada correlação entre as lesões intra-articulares em determinado grupo etário e a presença de sinais clínicos.

É inquestionável o impacto económico da osteocondrose dissecante na indústria equestre, independentemente do prognóstico de cada caso (van Weeren & Jeffcott, 2013). Apesar de, na esmagadora maioria dos casos, não ser uma patologia que incapacite o animal de seguir uma carreira desportiva (Robert et al., 2013), a realização da cirurgia e todo o processo de recuperação aumenta o valor comercial do animal. Adicionalmente, e talvez mais relevante que a questão mencionada anteriormente, o diagnóstico radiológico de OCD num cavalo jovem compromete, à partida, o seu valor comercial (van Weeren, 2006b), independentemente da presença, ou não, de sinais clínicos e do seu potencial desportivo (van Weeren, 2005). Mais se acrescenta que algumas raças não aprovam como reprodutores animais com diagnóstico de OCD (Büttgen et al., n.d.), em consequência, são perdidos, como reprodutores, inúmeros animais de qualidade.

O facto de muitas lesões de OCD não estarem, a partida, associadas a sinais clínicos atrasa o diagnóstico e tratamento, prolongando o efeito nefasto do fragmento no espaço articular, agravando, em consequente, o prognóstico (C.M. Crecan et al., 2022). São vários os casos em que o diagnóstico de OCD é consequência da realização de exames em ato de compra (I. Wright & Minshall, 2005) e o tratamento é realizado profilaticamente, não só numa perspetiva comercial, mas de modo a eliminar um potencial problema (Tatarniuk et al., 2020).

Dada a relevância económica da patologia, como mencionado anteriormente, é cada vez mais comum a realização de exames radiológicos a poldros para despiste de OCD. Idealmente, estes exames seriam realizados aos dezoito meses, idade a partir da qual é possível diagnosticar, com grau de certeza elevado, lesões de OCD já não passíveis de cicatrizar (Jacquet et al., 2013). O diagnóstico precoce permite que os proprietários possam decidir não só o futuro desportivo, ou não, do animal, como optar por operar e travar o processo degenerativo articular associado à presença do fragmento (Lepeule et al., 2008b). Este enquadramento pode explicar a maior representação de cavalos por desbistar, isto é, mais novos admitidos no SCUE para remoção de fragmentos intra-articulares.

O pequeno grupo de animais sujeito a mais do que uma cirurgia durante o internamento pode ter duas explicações. A primeira passa pelo elevado número de articulações com necessidade de intervenção, pelo que, por decisão do corpo clínico e com vista segurança do paciente, foi adotada a opção de dividir por duas anestésias, em detrimento de uma anestesia demasiado longa. Em segundo lugar, verificaram-se situações pontuais nas quais os raio x intraoperatórios não permitiram observar a correta remoção dos fragmentos osteocondrais em causa, de modo que, novamente decisão do corpo clínico com vista a segurança do paciente, optou-se por uma segunda anestesia para reavaliação das lesões.

Os resultados revelaram diferenças, estatisticamente significativas, no número de intervenções realizadas nos vários membros, onde a média de intervenções realizadas nos

membros posteriores, MPE e MPD, é significativamente superior à média de intervenções realizadas nos membros anteriores, MAE e MAD (Bonferroni;  $p < 0,001$ ). A maior incidência da patologia sobre os membros posteriores, face aos anteriores, pode ser explicada pelo facto de um exame radiológico de rotina incluir imagens de cinco articulações nos MP (interfalângica distal e proximal, metatarsofalângica, tibiotársica e femorotibiopatelar), em comparação com apenas três nos MA (interfalângica distal e proximal e metacarpofalângica), de forma que as lesões de OCD nos MA podem estar sub diagnosticadas. Não foram observadas diferenças significativas entre o número de articulações intervencionadas entre os membros anteriores esquerdo e direito (Bonferroni,  $p > 0,05$ ), nem entre os membros posteriores esquerdo e direito (Bonferroni,  $p > 0,05$ ).

Quanto ao número de articulações afetadas por OCD em cada animal, a situação mais comum foi de apenas uma. No entanto, verificaram-se casos de animais com duas, três, ou até quatro articulações afetadas, que é uma situação descrita com alguma frequência (Parkin & Boden, 2014). Na literatura, estima-se que a patologia é bilateral em cerca de 50% dos casos (I. Wright & Minshall, 2005).

A diferença entre o número de articulações intervencionadas (143) e os diversos locais considerados (144) é explicado pela presença de várias lesões numa mesma articulação, de forma que foram contabilizadas como duas localizações individuais.

Em termos mais particulares, as articulações mais intervencionadas foram a metatarsofalângica e a tibiotársica, ambas nos membros posteriores. Estes resultados revelaram a existência de tendências estatisticamente significativas na intervenção destas articulações supramencionadas.

Estudos com animais sem sinais clínicos, em contexto de exame em ato de compra, detetou a incidência de 36% de lesões de OCD, sendo que a articulação tibiotársica foi a afetada com maior frequência (Vos, 2008). É de destacar que este estudo foi conduzido exclusivamente em Dutch Warmbloods, de forma que os resultados não são equiparáveis ao presente estudo, além disso, a literatura sugere variações entre diferentes espécies nas características das lesões de OCD, tanto em termos de local com maior incidência, como em termos de severidade das lesões (Lepeule et al., 2008a).

Um estudo de 2013 avaliou cerca de dez mil animais de raça Hanoveriana e cerca de 32% apresentavam, pelo menos uma, lesão de OCD, sendo que o boleto foi a articulação com mais achados, seguida dos curvilhões (Hilla & Distl, 2013). Estes achados são concordantes com o presente estudo, com a ressalva que no estudo referido não é feita distinção entre boleto dos membros anteriores ou posteriores. Adicionalmente, o mesmo estudo registou mais lesões nos membros posteriores do que nos anteriores, o que é concordante com literatura adicional e com o presente estudo (Denoix, Jacquet, et al., 2013; Lepeule et al., 2008b).

Da mesma forma, também no local da articulação onde estava a lesão foi encontrada uma tendência estatisticamente significativa. Não diferenciando entre membros anteriores ou posteriores, localização com maior tendência revelou-se a crista intermédia da tíbia, seguida da crista sagital e, finalmente, o bordo dorsoproximal da primeira falange. Estes achados foram concordantes com a literatura (I. Wright & Minshall, 2005). A consistência da localização das lesões, tanto em determinadas articulações, como em locais prediletos dentro destas, é explicada pela influência do stress biomecânico e da conformação na etiologia da OCD (van Weeren, 2006b).

Avaliando em separado membros anteriores e posteriores denotam-se, igualmente, tendências estatisticamente significativa para local predileto das lesões. Nos MP tendem a aparecer maioritariamente na crista intermédia da tíbia, enquanto nos MA surgem com mais frequência na crista sagital. De facto, estes achados estão de acordo com o que está descrito na literatura, descurando particularidades raciais (Denoix, Jacquet, et al., 2013; Lepeule et al., 2008b).

No que concerne as lesões intra-articulares observadas à artroscopia, a informação acerca destas não foi sistematicamente registada, apenas quando significativas o suficiente para o prognóstico do animal. De forma que podem estar subvalorizadas neste estudo. Algumas publicações alegam que prática de exercício, apesar de não reduzir a incidência de lesões de OC, reduz a severidade das mesmas (PR & A, 1999). No presente estudo não foi possível confirmar esta hipótese, uma vez que não se registaram, no que toca às lesões articulares, diferenças estatisticamente significativas entre o grupo de cavalos desbastados, e por isso com prática de exercício mais intenso, e o grupo dos animais por desbastar.

As complicações pós cirúrgicas registadas foram reduzidas, no entanto é importante referir que, associado a um período de internamento reduzido após a cirurgia, o mais esperado será que eventuais complicações adicionais surjam após a alta médica (Secor et al., 2018a). Este tipo de cirurgia, artroscopia eletiva, em animais, à partida, saudáveis representa uma intervenção de baixo risco associado (Secor et al., 2018). Dois indivíduos tiveram febre num intervalo de 24h após a cirurgia. Ambos foram testados para piroplasmose e o resultado foi positivo para *Babesia caballi* e/ou *Theileria equi*. Deste modo, estes episódios de aumento de temperatura são atribuíveis a infeção por hemoparasitas e não outras causas de pirexia, como inflamação derivada da cirurgia (Stöckle et al., 2018). Em humanos, 24% dos pacientes sujeitos a cirurgia eletiva sob anestesia geral apresentam episódios de febre no período pós-cirúrgico, sendo que apenas 18% destes são atribuíveis a causas infecciosas (Lesperance et al., 2011).

Regra geral, a artroscopia é tida como uma cirurgia segura, associada a poucas complicações. A percentagem de artrites sépticas após cirurgia artroscópica em equinos varia entre 0,5% e 1,0% (Borg & Carmalt, 2013b; Goodrich & McIlwraith, 2008c), comparável à

mesma em medicina humana, que varia entre 0,1% e 1,4% (Voss et al., 2021). Estes casos são, em média, referidos ao hospital quinze dias após a intervenção (Borg & Carmalt, 2013b; Merchán et al., 2022b), ou seja, regressam após a alta médica do internamento cirúrgico. O desenvolvimento de artrite séptica, como complicação de artroscopia eletiva, está associado a alguns fatores de risco, nomeadamente a articulação intervencionada e a raça do cavalo (Olds et al., 2006c). Está descrito que a concentração de bactérias na pele dos equinos aumenta com a proximidade do solo, no entanto, estatisticamente, não se verifica maior incidência de artrite séptica em articulações mais distais (Goodrich & McIlwraith, 2008c). As raças mais suscetíveis são as de tiro, sem representação no presente estudo. É de ter em conta que o desenvolvimento do processo séptico pode ser subclínicos durante dias ou até semanas até ao aparecimento de sinais clínicos mais claros (Goodrich & McIlwraith, 2008c).

Numa tentativa de reduzir a administração desnecessária de antibióticos, recentemente têm sido feitos vários estudos no sentido de perceber se a administração destes fármacos antes de uma artroscopia eletiva tem impacto na prevenção de processos sépticos. A taxa de incidência de infeção articular em cavalos que não receberam antibioterapia mostrou-se semelhante, cerca de 1%, aos restantes (Borg & Carmalt, 2013c). No presente estudo todos os animais foram pré medicados de acordo com o protocolo estabelecido pelo serviço e mantiveram antibioterapia após a intervenção, cerca de 48h.

Alguns estudos correlacionam o tamanho do fragmento com o desenvolvimento de uma artrite séptica após artroscopia (Brunsting et al., 2018b; Merchán et al., 2022b). Para melhor caracterizar este tipo de cirurgias no SCUE teria sido interessante cruzar estes dados, no entanto, o tamanho do fragmento não está detalhado no relatório de alta e as complicações consideradas aplicam-se estritamente ao intervalo do internamento, não considerando se o animal teve alta médica e possa ter voltado ao SCUE por outro motivo.

Todos os cavalos internados estão sujeitos a alterações no maneio que podem ser fatores de risco para o desenvolvimento de cólicas, inclusivamente, a duração do internamento (Patipa et al., 2012). Em medicina humana, alta hospitalar algumas horas após a cirurgia é uma prática relativamente comum, associada a taxas de mortalidade e morbilidade reduzidas, além de que, à redução considerável dos custos despesa (Lovald et al., 2014).

O número de dias de internamento variou entre dois e vinte e quatro dias. Regra geral, excluindo casos em necessidade de diagnóstico, os cavalos eram entregues ao hospital na véspera da cirurgia. O intervalo de tempo entre a chegada do animal e a dita cirurgia depende, em larga escala, do resultado das análises hematológicas, parte fundamental do protocolo pré-anestésico. Naturalmente, nos equinos sujeitos a uma segunda anestesia o período de internamento foi superior aos pares apenas sujeitos a uma intervenção. O aumento da estadia deve-se ao facto da segunda cirurgia não ser imediatamente a seguir à primeira.

Uma cirurgia eletiva, como uma artroscopia para remoção de lesões de OCD, não carece de internamento pós-cirúrgico prolongado, está inclusive estudado que é seguro que o animal possa ir para casa no final do dia da cirurgia, sem necessidade de internamento (Secor et al., 2018c).

A recuperação dos cavalos, após uma cirurgia de artroscopia, é geralmente feita através de repouso em boxe, cujo período varia, tanto em função do tipo de intervenção, como das lesões presentes na articulação. No presente estudo a recuperação foi, em média, de oito semanas. Em certa medida, o movimento é necessário para a recuperação do tecido cartilagíneo, de forma que não é interessante demasiado tempo sem exercício, ainda que controlado. Pelo menos, deve-se aguardar tempo suficiente para cicatrização do defeito da cartilagem subcondral (Taylor, 2008).

Na primeira semana após a cirurgia o movimento deve ser limitado ao máximo, para permitir a formação de um coágulo sanguíneo nas lesões do osso subcondral. Após este período, o exercício deve aumentar progressivamente, em função da extensão das lesões. Casos pouco severos podem reiniciar o trabalho cerca de seis semanas após a cirurgia, ao passo que casos mais graves devem prolongar o período de recuperação até quatro a seis meses (McIlwraith et al., 2015)

A reintrodução do exercício pode ser feita de inúmeras formas. É importante ter em conta que após uma artroscopia, não só a articulação em causa necessita de reabilitação, como todo o sistema musculoesquelético do membro para que o animal possa regressar à sua melhor performance (King et al., 2013). A presença de dor, inflamação e debilidade muscular associadas à lesão primária induzem redistribuição do peso no membro afetado com alterações posturais e de movimento, por compensação, que podem não só agravar a lesão inicial, como predispor para o aparecimento de patologias secundárias (Weishaupt, 2008)

## **7. Conclusão**

Este estudo teve como principal objetivo caracterizar, em pormenor, as cirurgias eletivas de artroscopia realizadas no SCUE, entre 2016 e 2021. Através deste, foi possível elaborar algumas considerações acerca deste tipo de casuística no serviço.

As principais dificuldades na realização do presente trabalho prenderam-se com a sua natureza retrospectiva e com a impossibilidade de clarificar algumas informações menos coerentes nos relatórios da alta médica. Adicionalmente, a análise estatística ficou, de certa forma, limitada às informações padrão incluídas nos relatórios, que por não serem sempre elaborados pela mesma pessoa, não continham sempre os mesmos dados. Além disso, não foi possível acrescentar novos parâmetros, como a dimensão dos fragmentos, referido anteriormente neste texto. A realização de um estudo prospetivo permitiria uma recolha de dados mais completa.

De todos os parâmetros avaliados, a reduzida taxa de complicações será aquele com maior relevância para a avaliação do serviço prestado pelo SCUE, pode inclusivamente ser utilizada junto dos médicos veterinários referentes e dos proprietários aquando da tomada de decisão de uma intervenção cirúrgica desta natureza.

Na perspetiva de uma melhor caracterização das artroscopias do hospital seria interessante, num estudo futuro, obter junto dos médico veterinários referentes mais informações após o período de recuperação e após o reinício do trabalho, como a prevalência de sinais clínicos, como distensão ou claudicação, se o nível de performance do equino foi afetado pela intervenção cirúrgica ou não, entre outros parâmetros a longo prazo passíveis de analisar.

Adicionalmente, considerando a relativa escassez de publicações sobre a incidência de osteocondrose na raça Lusitana, seria igualmente interessante a realização de mais estudos nesta área. Além de ser uma raça autóctone com representatividade crescente, tanto em Portugal, como no estrangeiro, é também uma raça que está a conquistar o seu lugar nas competições desportivas, de várias modalidades.

## 8. Bibliografia

Ahern, B. J., & Richardson, D. W. (2014). Surgical site infections and the use of antimicrobials. *Equine Surgery*, 68–84. <https://doi.org/10.1016/B978-1-4377-0867-7.00007-7>

Alerany, C., Company, D., Monterde, J., & Semeraro, C. (2005). Impact of local guidelines and an integrated dispensing system on antibiotic prophylaxis quality in a surgical centre. *The Journal of Hospital Infection*, 60(2), 111–117. <https://doi.org/10.1016/J.JHIN.2004.07.022>

Allum, R. (2002). Complications of arthroscopy of the knee. *The Journal of Bone and Joint Surgery. British Volume*, 84-B (7), 937–945. <https://doi.org/10.1302/0301-620X.84B7.0840937>

Almazán, A., Miguel, A., Odor, A., & Ibarra, J.-C. (2006). Intraoperative Incidents and Complications in Primary Arthroscopic Anterior Cruciate Ligament Reconstruction. *Arthroscopy: The Journal of Arthroscopic & Related Surgery*, 22(11), 1211–1217. <https://doi.org/10.1016/j.arthro.2006.06.019>

Arantes Baccarin, R. Y., Ana,;, Lopes De Moraes, P., Carolina, A., Veiga, R., Wilson,;, Fernandes, R., Amaku, M., Luis,;, Lopes Correia Da Silva, C., Carlo, S., Hagen, F., Yvonne, R., & Baccarin, A. (2012). Relação entre exame clínico e radiográfico no diagnóstico da osteoartrite equina Relationship between clinical and radiography examination for equine osteoarthritis diagnosis. *Vet. Res. Anim. Sci*, 1, 73–81.

Auer, J. A. (2006). Diagnosis and treatment of flexural deformities in foals. In *Clinical Techniques Equine Practice* (5th ed., pp. 282–295).

Babcock, H. M., Carroll, C., Matava, M., L'Ecuyer, P., & Fraser, V. (2003). Surgical site infections after arthroscopy: Outbreak investigation and case control study. *Arthroscopy - Journal of Arthroscopic and Related Surgery*, 19(2), 172–181. <https://doi.org/10.1053/JARS.2003.50016>

Babcock, H. M., Matava, M. J., & Fraser, V. (2002). Postarthroscopy surgical site infections: review of the literature. *Clinical Infectious Diseases: An Official Publication of the Infectious Diseases Society of America*, 34(1), 65–71. <https://doi.org/10.1086/324627>

Baccarin, R. Y. A., Pereira, M. A., Roncati, N. V., Bergamaschi, R. R. C., & Hagen, S. C. F. (2012a). Development of osteochondrosis in Lusitano foals: A radiographic study. *The Canadian Veterinary Journal*, 53(10), 1079. [/pmc/articles/PMC3447310/](https://pubmed.ncbi.nlm.nih.gov/23447310/)

Baccarin, R. Y. A., Pereira, M. A., Roncati, N. V., Bergamaschi, R. R. C., & Hagen, S. C. F. (2012b). Development of osteochondrosis in Lusitano foals: a radiographic study. *The Canadian Veterinary Journal = La Revue Veterinaire Canadienne*, 53(10), 1079–1084.

Balducci, J. J., Barrett, M. F., & Moorman, V. J. (2019). Surgical Treatment of an Osseous Cyst-Like Lesion in the Middle Phalanx Communicating with the Distal Interphalangeal Joint of a Horse. *Journal of Equine Veterinary Science*, 78, 138–143. <https://doi.org/10.1016/J.JEVS.2019.05.001>

Barr, E. D., Pinchbeck, G. L., Clegg, P. D., Boyde, A., & Riggs, C. M. (2009). Post-mortem evaluation of palmar osteochondral disease (traumatic osteochondrosis) of the metacarpo/metatarsophalangeal joint in Thoroughbred racehorses. *Equine Veterinary Journal*, 41(4), 366–371. <https://doi.org/10.2746/042516409X368372>

Bates, J. T., Jacobs, J. C., Shea, K. G., & Oxford, J. T. (2013). Emerging genetic basis of osteochondritis dissecans. <https://doi.org/10.1016/j.csm.2013.11.004>

Baxter, G. M., & Turner, A. S. (2002). Diseases of bone and related structures. In T.S. Stashak (Ed.), *Adams' Lameness in Horses* (5th ed., pp. 408–410). Lea & Febinger.

Beard, W., Bramlage, L., Schneider, R., & Embertson, R. (1994). Postoperative racing performance in standardbreds and thoroughbreds with osteochondrosis of the tarsocrural joint: 109 cases (1984-1990). Undefined.

Bell, D., & Mayhew, P. (2016). *Physis*. Radiopaedia.Org. <https://doi.org/10.53347/RID-44010>

Berendsen, A. D., & Olsen, B. R. (2015). Bone development. *Bone*, 80, 14–18. <https://doi.org/10.1016/J.BONE.2015.04.035>

Bert, J. M., Giannini, D., & Nace, L. (2007). Antibiotic Prophylaxis for Arthroscopy of the Knee: Is It Necessary? *Arthroscopy: The Journal of Arthroscopic & Related Surgery*, 23(1), 4–6. <https://doi.org/10.1016/j.arthro.2006.08.014>

Bidwell, L. A., Bramlage, L. R., & Rood, W. A. (2007). Equine perioperative fatalities associated with general anaesthesia at a private practice – a retrospective case series. *Veterinary Anaesthesia and Analgesia*, 34(1), 23–30. <https://doi.org/10.1111/j.1467-2995.2005.00283.x>

Bonilla, A. G. (2019). Standing Needle Arthroscopy of the Metacarpophalangeal and Metatarsophalangeal Joint for Removal of Dorsal Osteochondral Fragmentation in 21 Horses. *Veterinary and Comparative Orthopaedics and Traumatology*, 32(05), 420–426. <https://doi.org/10.1055/s-0039-1688984>

Borg, H., & Carmalt, J. L. (2013a). Postoperative Septic Arthritis After Elective Equine Arthroscopy Without Antimicrobial Prophylaxis. *Veterinary Surgery*, 42(3), 262–266. <https://doi.org/10.1111/j.1532-950X.2013.01106.x>

Bourebaba, L., Röcken, M., & Marycz, K. (2015). Osteochondritis dissecans (OCD) in Horses – Molecular Background of its Pathogenesis and Perspectives for Progenitor Stem Cell Therapy. <https://doi.org/10.1007/s12015-019-09875-6>

Bramlage, L. R. (1998). Arthroscopy and arthroscopic surgery of the digit: the coffin joint. *Proceedings 26th American College Veterinary Surgeons Meeting*, 74–75.

Bramlage, L. R. (2011). Phytitis in the horse. *Equine Veterinary Education*, 23(11), 548–552. <https://doi.org/10.1111/J.2042-3292.2011.00223.X>

Brink, P., Dolvik, N. I., & Tverdal, A. (2009). Lameness and effusion of the tarsocrural joints after arthroscopy of osteochondritis dissecans in horses. *The Veterinary Record*, 165(24), 709–712.

Brommer, H., Brama, P. A. J., Barneveld, A., & Weeren, P. R. (2010). Differences in the topographical distribution of articular cartilage degeneration between equine metacarpophalangeal and metatarsophalangeal joints. *Equine Veterinary Journal*, 36(6), 506–510. <https://doi.org/10.2746/0425164044877369>

Brunsting, J. Y., Pille, F. J., Oosterlinck, M., Haspelslagh, M., & Wilderjans, H. C. (2018a). Incidence and risk factors of surgical site infection and septic arthritis after elective arthroscopy in horses. *Veterinary Surgery*, 47(1), 52–59. <https://doi.org/10.1111/vsu.12699>

Brunsting, J. Y., Pille, F. J., Oosterlinck, M., Haspeslagh, M., & Wilderjans, H. C. (2018b). Incidence and risk factors of surgical site infection and septic arthritis after elective arthroscopy in horses. *Veterinary Surgery: VS*, 47(1), 52–59. <https://doi.org/10.1111/VSU.12699>

Burman, M. S. (2001). Arthroscopy or the direct visualization of joints: an experimental cadaver study. 1931. *Clinical Orthopaedics and Related Research*, 390(390), 5–9. <https://doi.org/10.1097/00003086-200109000-00003>

Butler, J., Colles, C., Dyson, S., Kold, S., & Poulos, P. (2017). General Principles. In *Clinical Radiology of the Horse* (4th ed., pp. 14–41). John Wiley & Sons, Ltd.

Büttgen, L., Geibel, J., Simianer, H., & Pook, T. (n.d.). Simulation Study on the Integration of Health Traits in Horse Breeding Programs. <https://doi.org/10.3390/ani10071153>

C. Baccavin, B. Chevalier, L.A. Cogburn, J. Simon, & M.J. Duclos. (2001). Insulin-like growth factors and body growth in chickens divergently selected for high or low growth rate. *Journal of Endocrinology*, 168, 297–306.

Cahill. (1995). Osteochondritis Dissecans of the Knee: Treatment of Juvenile and Adult Forms. *The Journal of the American Academy of Orthopaedic Surgeons*, 3(4), 237–247. <https://doi.org/10.5435/00124635-199507000-00006>

Carr, A. J., Price, A. J., Glyn-Jones, S., & Rees, J. L. (2015). Advances in arthroscopy-indications and therapeutic applications. *Nature Reviews. Rheumatology*, 11(2), 77–85. <https://doi.org/10.1038/NRRHEUM.2014.174>

Carson R.W: (1984). Meniscectomy and other surgical techniques using the operating arthroscope. In Casscells Ward S. (Ed.), *Arthroscopy, diagnosis and surgical practice*. Lea & Febiger.

Chambers, H. G., Shea, K. G., Anderson, A. E., Brunelle, T. J., Carey, J. L., Ganley, T. J., Paterno, M. v., Weiss, J. M., Sanders, J. O., Watters, W. C., Goldberg, M. J., Keith, M. W., Turkelson, C. M., Wies, J. L., Raymond, L., Boyer, K. M., Hitchcock, K., Anderson, S., Sluka, P., ... Patel, N. (2011). Diagnosis and treatment of osteochondritis dissecans. *The Journal of the American Academy of Orthopaedic Surgeons*, 19(5), 297–306. <https://doi.org/10.5435/00124635-201105000-00007>

Charman, R. E., & Vasey, J. R. (2008). Surgical treatment of carpal flexural deformity in seventy-two horses. *Australian Veterinary Journal*, 86(5), 195–199. <https://doi.org/10.1111/J.1751-0813.2008.00275.X>

C.M. Crecan, I.A. Morar, S. Izing, C.C. Repciuc, Mirela Alexandra Rus, & C.P. Pestean. (2022). Lameness diagnostic, treatment, and follow-up in adult sport-horses with hock osteochondritis dissecans (ocd). *Romanian Review of Veterinary Medicine*, 32(3), 32–38.

Crowe, O. M., Hepburn, R. J., Kold, S. E., & Smith, R. K. (2010). Long-term outcome after arthroscopic debridement of distal phalanx extensor process fragmentation in thirteen horses. *Veterinary Surgery: VS*, 39(1), 107–114. <https://doi.org/10.1111/J.1532-950X.2009.00608.X>

Cymbaluk, N. F., Christison, G. I., & Leach, D. H. (1990). Longitudinal growth analysis of horses following limited and ad libitum feeding. *Equine Veterinary Journal*, 22(3), 198–204. <https://doi.org/10.1111/J.2042-3306.1990.TB04247.X>

Dalili, S., Rezvani, S. M., Dalili, H., Amiri, Z. M., Mohammadi, H., Kesh, S. A., Novin, M. H., Medghalchi, A., & Gholamnezhad, H. (2014). Congenital hypothyroidism: etiology and growth-development outcome. *Acta Medica Iranica*, 52(10), 752–756. <https://pubmed.ncbi.nlm.nih.gov/25369009/>

Dalin, G., Sandgren, B., & Carlsten, J. (2010). Plantar osteochondral fragments in the metatarsophalangeal joints in Standardbred trotters; result of osteochondrosis or trauma? *Equine Veterinary Journal*, 25(S16), 62–65. <https://doi.org/10.1111/j.2042-3306.1993.tb04856.x>

Dandy, D. (2010). Imaging and clinical judgement. *Equine Veterinary Journal*, 42(4), 287–287. <https://doi.org/10.1111/J.2042-3306.2010.00083.X>

Declercq, J., Martens, A., Maes, D., Boussauw, B., Forsyth, R., & Boening, K. J. (2009). Dorsoproximal proximal phalanx osteochondral fragmentation in 117 Warmblood horses. *Veterinary and Comparative Orthopaedics and Traumatology: V.C.O.T.*, 22(1), 1–6. <https://doi.org/10.3415/VCOT-08-02-0016>

Demaiio, M. (2013). Giants of Orthopaedic Surgery: Masaki Watanabe MD. *Clinical Orthopaedics and Related Research*, 471(8), 2443. <https://doi.org/10.1007/S11999-013-3052-1>

Denoix, J. M., Jacquet, S., Lepeule, J., Crevier-Denoix, N., Valette, J. P., & Robert, C. (2013). Radiographic findings of juvenile osteochondral conditions detected in 392 foals using a field radiographic protocol. *Veterinary Journal (London, England: 1997)*, 197(1), 44–51. <https://doi.org/10.1016/J.TVJL.2013.03.040>

Denoix, J. M., Jeffcott, L. B., McIlwraith, C. W., & van Weeren, P. R. (2013). A review of terminology for equine juvenile osteochondral conditions (JOCC) based on anatomical and functional considerations. In *Veterinary Journal (Vol. 197, Issue 1, pp. 29–35)*. <https://doi.org/10.1016/j.tvjl.2013.03.038>

Dibner, J. J., Richards, J. D., Kitchell, M. L., & Quiroz, M. A. (2007). Metabolic Challenges and Early Bone Development. *Journal of Applied Poultry Research*, 16(1), 126–137. <https://doi.org/10.1093/JAPR/16.1.126>

Dik, K. J., Enzerink, E., & Weeren, P. R. (2010). Radiographic development of osteochondral abnormalities, in the hock and stifle of Dutch Warmblood foals, from age 1 to 11 months. *Equine Veterinary Journal*, 31(S31), 9–15. <https://doi.org/10.1111/j.2042-3306.1999.tb05308.x>

Distl, O. (2013). The genetics of equine osteochondrosis. *The Veterinary Journal*, 197(1), 13–18. <https://doi.org/10.1016/j.tvjl.2013.03.036>

Donabédian, M., Fleurance, G., Perona, G., Robert, C., Lepage, O., Trillaud-Geyl, C., Leger, S., Ricard, A., Bergero, D., & Martin-Rosset, W. (2006a). Effect of fast vs. moderate growth rate related to nutrient intake on developmental orthopaedic disease in the horse. *Animal Research*, 55(5), 471–486. <https://doi.org/10.1051/ANIMRES:2006026>

Donabédian, M., Fleurance, G., Perona, G., Robert, C., Lepage, O., Trillaud-Geyl, C., Leger, S., Ricard, A., Bergero, D., & Martin-Rosset, W. (2006b). Effect of fast vs. moderate growth rate related to nutrient intake on developmental orthopaedic disease in the horse. *Animal Research*, 55(5), 471–486. <https://doi.org/10.1051/animres:2006026>

Doyle-Jones, P. S., Sullins, K. E., & Saunders, G. K. (2002). Synovial regeneration in the equine carpus after arthroscopic mechanical or carbon dioxide laser synovectomy. *Veterinary Surgery*, 31(4), ajvet0310331. <https://doi.org/10.1053/jvet.2002.33605>

Edmonds, E. W., & Shea, K. G. (2013). Osteochondritis dissecans: editorial comment. *Clinical Orthopaedics and Related Research*, 471(4), 1105–1106. <https://doi.org/10.1007/s11999-013-2837-6>

Ekman, S., Carlson, C. S., & van Weeren, P. R. (2009). Workshop report. Third International Workshop on Equine Osteochondrosis, Stockholm, 29-30th May 2008. *Equine Veterinary Journal*, 41(5), 504–507. <https://doi.org/10.2746/042516409X431902>

Elce, Y. A., & Richardson, D. W. (2002). Arthroscopic removal of dorsoproximal chip fractures of the proximal phalanx in standing horses. *Veterinary Surgery*, 31(3), ajvet0310195. <https://doi.org/10.1053/jvet.2002.32393>

Ellis, A. D. (2001). Osteochondrosis in relation to feeding.

Elson, D., & Yang, G.-Z. (2010). The Principles and Role of Medical Imaging in Surgery. In *Key Topics in Surgical Research and Methodology* (pp. 529–543). Springer Berlin Heidelberg. [https://doi.org/10.1007/978-3-540-71915-1\\_39](https://doi.org/10.1007/978-3-540-71915-1_39)

Elzer, E. J., Wulster, K. B., Richardson, D. W., & Ortved, K. F. (2020). Standing Arthroscopic Treatment of Temporomandibular Joint Sepsis in a Horse. *Journal of Veterinary Dentistry*, 37(2), 94–99. <https://doi.org/10.1177/0898756420948269>

Emons, J., Chagin, A. S., Sävendahl, L., Karperien, M., & Wit, J. M. (2011). Mechanisms of Growth Plate Maturation and Epiphyseal Fusion. *Hormone Research in Paediatrics*, 75(6), 383–391. <https://doi.org/10.1159/000327788>

Eugster, S., Schawalder, P., Gaschen, F., & Boerlin, P. (2004). A prospective study of postoperative surgical site infections in dogs and cats. *Veterinary Surgery: VS*, 33(5), 542–550. <https://doi.org/10.1111/J.1532-950X.2004.04076.X>

Ferkel, R. D., Small, H. N., & Gittins, J. E. (2001). Complications in foot and ankle arthroscopy. *Clinical Orthopaedics and Related Research*, 391(391), 89–104. <https://doi.org/10.1097/00003086-200110000-00010>

Finkler-Schade, C., Enbergs, H., Niess, E., & et al. (1996). Analyse der Fütterung von Fohlenstuten und Saugfohlen während der Weideperiode in Westfalen. *Pferdeheilkunde*, 12(3), 251–256.

Firth, E. C., van Weeren, P. R., Pfeiffer, D. U., Delahunt, J., & Barneveld, A. (1999). Effect of age, exercise, and growth rate on bone mineral density (BMD) in third carpal bone and distal radius of Dutch Warmblood foals with osteochondrosis. *Equine Veterinary Journal. Supplement*, 31, 74–78. <https://doi.org/10.1111/J.2042-3306.1999.TB05317.X>

Fleming, T. P. (two thousand). Personal communication. In Division of Cell Sciences, School of Biological Sciences.

Foland, J. W., Mcilwraith, C. W., & Trotter, G. W. (1992). Arthroscopic surgery for osteochondritis dissecans of the femoropatellar joint of the horse. *Equine Veterinary Journal*, 24(6), 419–423. <https://doi.org/10.1111/J.2042-3306.1992.TB02870.X>

Fradinho, M. J., Mateus, L., Bernardes, N., Bessa, R. J. B., Caldeira, R. M., & Ferreira-Dias, G. (2019a). Growth patterns, metabolic indicators and osteoarticular status in the Lusitano horse: A longitudinal study. *PloS One*, 14(7). <https://doi.org/10.1371/JOURNAL.PONE.0219900>

Fradinho, M. J., Mateus, L., Bernardes, N., Bessa, R. J. B., Caldeira, R. M., & Ferreira-Dias, G. (2019b). Growth patterns, metabolic indicators and osteoarticular status in the Lusitano horse: A longitudinal study. *PLOS ONE*, 14(7), e0219900. <https://doi.org/10.1371/journal.pone.0219900>

Franz, N. Z., Andrews, G. A., Tokach, M. D., & et al. (2008). Effect of dietary nutrients on osteochondrosis lesions and cartilage properties in pigs. *American Journal Veterinary Research*, 69(5), 617–624.

Gao, L., Cucchiaroni, M., & Madry, H. (2020). Cyst formation in the subchondral bone following cartilage repair. *Clinical and Translational Medicine*, 10(8). <https://doi.org/10.1002/CTM2.248>

Gee, E., Davies, M., Firth, E., Jeffcott, L., Fennessy, P., & Mogg, T. (2007). Osteochondrosis and copper: Histology of articular cartilage from foals out of copper supplemented and non-supplemented dams. *The Veterinary Journal*, 173(1), 109–117. <https://doi.org/10.1016/j.tvjl.2005.09.015>

Gee, E., Firth, E., Morel, P., Fennessy, P., Grace, N., & Mogg, T. (2005). Articular/epiphyseal osteochondrosis in Thoroughbred foals at 5 months of age: Influences of growth of the foal and prenatal copper supplementation of the dam. *New Zealand Veterinary Journal*, 53(6), 448–456. <https://doi.org/10.1080/00480169.2005.36591>

Gilbert S.F. (2000). *Osteogenesis: The Development of Bones*. In *Developmental Biology*. (6th ed.). Sinauer Associates.

Goodrich, L. R., & McIlwraith, C. W. (2008a). Complications Associated with Equine Arthroscopy. *Veterinary Clinics of North America: Equine Practice*, 24(3), 573–589. <https://doi.org/10.1016/j.cveq.2008.10.009>

Goodrich, L. R., & McIlwraith, C. W. (2008b). Complications Associated with Equine Arthroscopy. *Veterinary Clinics of North America: Equine Practice*, 24(3), 573–589. <https://doi.org/10.1016/j.cveq.2008.10.009>

Goodrich, L. R., & McIlwraith, C. W. (2008c). Complications Associated with Equine Arthroscopy. *Veterinary Clinics of North America: Equine Practice*, 24(3), 573–589. <https://doi.org/10.1016/j.cveq.2008.10.009>

Hague, B. A., Honnas, C. M., Simpson, R. B., & Peloso, J. G. (1997). Evaluation of Skin Bacterial Flora Before and After Aseptic Preparation of Clipped and Nonclipped Arthrocentesis Sites in Horses. *Veterinary Surgery*, 26(2), 121–125. <https://doi.org/10.1111/j.1532-950X.1997.tb01474.x>

Hall M. E., & Keeran R. J. (1975). Use of the arthroscope in the horse. *Vet. Med. Sm. Anim. Clin.*, 70, 705–706

Hampson, B. A., & Pollit, C. C. (2008). GPS analysis of activity of domestic mares and newborn foals. *6th International Conference on Equine Locomotion*, 17.

Harris, P., Staniar, W., & Ellis, A. D. (2005). Effect of exercise and diet on the incidence of DOD. In V. Juliand & W. Martin-Rosset (Eds.), *The growing horse: nutrition and prevention of growth disorders*, EAAP publication (Vol. 114, pp. 273–290). Wageningen Academic Publishers.

Hawthorn, A., Reardon, R., O'Meara, B., James, F., & Bladon, B. (2016). Post operative synovial sepsis following endoscopic surgery: Increased risk associated with the carpal sheath. *Equine Veterinary Journal*, 48(4), 430–433. <https://doi.org/10.1111/evj.12472>

Hennig, G. E., Kraus, B. H., Fister, R., King, V. L., Steckel, R. R., & Kirker-head, C. A. (2001). Comparison of two methods for presurgical disinfection of the equine hoof. *Veterinary Surgery*, 30(4), ajvet0300366. <https://doi.org/10.1053/jvet.2001.24392>

Henson, F. M. D., Davenport, C., Butler, L., Moran, I., Shingleton, W. D., Jeffcott, L. B., & Schofield, P. N. (1997). Effects of insulin and insulin-like growth factors I and II on the growth of equine fetal and neonatal chondrocytes. *Equine Veterinary Journal*, 29(6), 441–447. <https://doi.org/10.1111/j.2042-3306.1997.tb03156.x>

Henson, F. M. D., Davies, M. E., & Jeffcott, L. B. (1997). Equine dyschondroplasia (osteochondrosis)—Histological findings and type VI collagen localization. *The Veterinary Journal*, 154(1), 53–62. [https://doi.org/10.1016/S1090-0233\(05\)80008-5](https://doi.org/10.1016/S1090-0233(05)80008-5)

Hilla, D., & Distl, O. (2013). Prevalence of osteochondral fragments, osteochondrosis dissecans and palmar/plantar osteochondral fragments in Hanoverian Warmblood horses. *Berliner Und Munchener Tierarztliche Wochenschrift*, 126(5–6), 236–244

Hoey, S., Stokes, D., McAllister, H., Puggioni, A., & Skelly, C. (2022). A systematic review evaluating the use of ultrasound in the identification of osteochondrosis in horses. *The Veterinary Journal*, 282, 105825. <https://doi.org/10.1016/j.tvjl.2022.105825>

Hubbell, J. A. E., & Acva, D. (2008). *A Review of the American College of Veterinary Anesthesiologists Guidelines for Anesthesia of Horses*.

Hurtig, M., Green, S. L., Dobson, H., Mikuni-Takagaki, Y., & Choi, J. (1993). Correlative study of defective cartilage and bone growth in foals fed a low-copper diet. *Equine Veterinary Journal*, 25(S16), 66–73. <https://doi.org/10.1111/J.2042-3306.1993.TB04857.X>

Hurtig, M., Pearce, S., Warren, S., Kalra, M., & Miniaci, A. (2001a). Arthroscopic mosaic arthroplasty in the equine third carpal bone. *Veterinary Surgery: VS*, 30(3), 228–239. <https://doi.org/10.1053/JVET.2001.23348>

Hurtig, M., Pearce, S., Warren, S., Kalra, M., & Miniaci, A. (2001b). Arthroscopic mosaic arthroplasty in the equine third carpal bone. *Veterinary Surgery: VS*, 30(3), 228–239. <https://doi.org/10.1053/JVET.2001.23348>

Jackson, M. A., Kummer, M., Auer, J. A., Ossent, P., Paar, M., & Fürst, A. E. (2011). Severe bilateral physitis with instability and Salter-Harris type 1 fractures in two foals.

Jackson, R. W. (1999). Quo venis quo vadis: the evolution of arthroscopy. *Arthroscopy: The Journal of Arthroscopic & Related Surgery: Official Publication of the Arthroscopy Association of North America and the International Arthroscopy Association*, 15(6), 680–685. [https://doi.org/10.1016/S0749-8063\(99\)00141-3](https://doi.org/10.1016/S0749-8063(99)00141-3)

Jackson, S. G., & Pagan, J. D. (1993). Developmental orthopedic disease. Multiple causes - no sure cures. *Journal of Equine Veterinary Science*, 13, 9–10.

Jackson, W. A., Stick, J. A., Arnoczky, S. P., & Nickels, F. A. (2000). The effect of compacted cancellous bone grafting on the healing of subchondral bone defects of the medial femoral condyle in horses. *Veterinary Surgery: VS*, 29(1), 8–16. <https://doi.org/10.1111/J.1532-950X.2000.00008.X>

Jacquet, S., Robert, C., Valette, J. P., & Denoix, J. M. (2013). Evolution of radiological findings detected in the limbs of 321 young horses between the ages of 6 and 18 months. *Veterinary Journal* (London, England: 1997), 197(1), 58–64. <https://doi.org/10.1016/J.TVJL.2013.03.042>

Jeffcott, L. (2005). Developmental diseases affecting growing horses. In V. Juliand & W. Martin-Rosset (Eds.), *The growing horse: nutrition and prevention of growth disorders* (114th ed., pp. 243–255). Wageningen Academic Publishers.

Jeffcott, L. B. (1991). Osteochondrosis in the horse - searching for the key to pathogenesis. *Equine Veterinary Journal*, 23(5), 331–338. <https://doi.org/10.1111/j.2042-3306.1991.tb03733.x>

Jeffcott, L. B. (1996). Osteochondrosis — An international problem for the horse industry. *Journal of Equine Veterinary Science*, 16(1), 32–37. [https://doi.org/10.1016/S0737-0806\(96\)80063-3](https://doi.org/10.1016/S0737-0806(96)80063-3)

Jeffcott, L. B., & Henson, F. M. D. (1998). Studies on growth cartilage in the horse and their application to aetiopathogenesis of dyschondroplasia (osteochondrosis). *The Veterinary Journal*, 156(3), 177–192. [https://doi.org/10.1016/S1090-0233\(98\)80121-4](https://doi.org/10.1016/S1090-0233(98)80121-4)

Jeffcott L.B. (2004). Developmental diseases affecting growing horses. In Juliand V. & Martin-Rosset W. (Eds.), *The growing horse: nutrition and prevention of growth disorders* (Vol. 114, pp. 231–245). EAAP Scientific Series.

Jørgensen, B., Arnbjerg, J., & Aaslyng, M. (1995). Pathological and radiological investigations on osteochondrosis in pigs, associated with leg weakness. *Zentralblatt Fur Veterinarmedizin. Reihe A*, 42(8), 489–504. <https://doi.org/10.1111/J.1439-0442.1995.TB00404.X>

Joyce, A. (2006, November). Preparation for surgery, part 1: Focus on the patient. *Vet Nurse Times*.

Kadic, D. T. N., & Bonilla, A. G. (2020). Diagnostic needle arthroscopy of the tarsocrural joint in standing sedated horses. *Veterinary Surgery*, 49(3), 445–454. <https://doi.org/10.1111/vsu.13375>

Kadic, D. T. N., Miagkoff, L., & Bonilla, A. G. (2020). Needle arthroscopy of the radiocarpal and middle carpal joints in standing sedated horses. *Veterinary Surgery*, 49(5), 894–904. <https://doi.org/10.1111/vsu.13430>

Kane, A. J., Park, R. D., McIlwraith, C. W., Rantanen, N. W., Morehead, J. P., & Bramlage, L. R. (2010). Radiographic changes in Thoroughbred yearlings. Part 1: Prevalence at the time of the yearling sales. *Equine Veterinary Journal*, 35(4), 354–365. <https://doi.org/10.2746/042516403776014280>

Kawcak, C. E., & Bramlage, L. R. (1992). Evaluation of growth elongation of the first phalanx of the foal and its relationship to the development of the fetlock joint. *Proceedings of American Association of Equine Practitioners*, 21–33.

Kieser, C. W., & Jackson, R. W. (2001). Severin Nordentoft: The first arthroscopist. *Arthroscopy: The Journal of Arthroscopic & Related Surgery: Official Publication of the Arthroscopy Association of North America and the International Arthroscopy Association*, 17(5), 532–535. <https://doi.org/10.1053/JARS.2001.24058>

Kincaid, S. A., Allhands, R. v., & Pijanowski, G. J. (1985). Chondrolysis associated with cartilage canals of the epiphyseal cartilage of the distal humerus of growing pigs. *American Journal of Veterinary Research*, 46(3), 726–732.

King, M. R., Haussler, K. K., Kawcak, C. E., McIlwraith, C. W., & Reiser, R. F. (2013). Mechanisms of aquatic therapy and its potential use in managing equine osteoarthritis. *Equine Veterinary Education*, 25(4), 204–209. <https://doi.org/10.1111/J.2042-3292.2012.00389.X>

Kirchhoff, C., Braunstein, V., Paul, J., Imhoff, A. B., & Hinterwimmer, S. (2009). Septic arthritis as a severe complication of elective arthroscopy: clinical management strategies. *Patient Safety in Surgery*, 3(1). <https://doi.org/10.1186/1754-9493-3-6>

Kocher, A., & Burton Staniar, W. (2013). The pattern of thoroughbred growth is affected by a foal's birthdate. *Livestock Science*, 154(1–3), 204–214. <https://doi.org/10.1016/J.LIVSCI.2013.03.008>

Kold, S. E., Hickman, J., & Melsen, F. (1986). An experimental study of the healing process of equine chondral and osteochondral defects. *Equine Veterinary Journal*, 18(1), 18–24. <https://doi.org/10.1111/J.2042-3306.1986.TB03529.X>

Komm, K. (2010). Fine mapping of quantitative trait loci (QTL) for osteochondrosis in Hanoverian warmblood horses on equine chromosomes (ECA) 2 and 4 [Dissertation]. Tierärztliche Hochschule.

Kronfeld, D. S. (2003). Speed-limit: side-effects of breeding for speed. *The Blood-Horse*, 1118–1122.

Kronfeld, D. S., & Harris, P. A. (2003). Equine grain-associated disorders. *Compendium on Continuing Education for the Practicing Veterinarian*, 25, 974–983.

Lampe, V., Dierks, C., Komm, K., & Distl, O. (2009). Identification of a new quantitative trait locus on equine chromosome eighteen responsible for osteochondrosis in Hanoverian warmblood horses. *Journal of Animal Science*, 87(11), 3477–3481. <https://doi.org/10.2527/JAS.2009-1946>

Lane, C. (2016). Preventing surgical site infections: equine surgical site preparation. *The Veterinary Nurse*, 7(3), 151–155. <https://doi.org/10.12968/vetn.2016.7.3.151>

Larrabee, W. F., Holloway, G. A., & Sutton, D. (1984). Wound tension and blood flow in skin flaps. *The Annals of Otolaryngology, Rhinology, and Laryngology*, 93(2 Pt 1), 112–115. <https://doi.org/10.1177/000348948409300202>

Lavallée, J. M., Shmon, C., Beaufrère, H., Chirino-Trejo, M., & Linn, K. (2020). Influence of clipping on bacterial contamination of canine arthrocentesis sites before and after skin preparation. *Veterinary Surgery*, 49(7), 1307–1314. <https://doi.org/10.1111/vsu.13468>

Laverty, S., & Girard, C. (2013a). Pathogenesis of epiphyseal osteochondrosis. *The Veterinary Journal*, 197(1), 3–12. <https://doi.org/10.1016/j.tvjl.2013.03.035>

Laverty, S., & Girard, C. (2013b). Pathogenesis of epiphyseal osteochondrosis. *Veterinary Journal* (London, England: 1997), 197(1), 3–12. <https://doi.org/10.1016/J.TVJL.2013.03.035>

Lee J.T. (2006). Surgical site infection surveillance: accomplishments and pitfalls. *Surgical Infections*, 7, 43–55.

Lee, Y.-S., & Chuong, C.-M. (2009). Adhesion molecules in skeletogenesis: I. transient expression of neural cell adhesion molecules (NCAM) in osteoblasts during endochondral and intramembranous ossification. *Journal of Bone and Mineral Research*, 7(12), 1435–1446. <https://doi.org/10.1002/jbmr.5650071211>

Lepeule, J., Bareille, N., Robert, C., Ezanno, P., Valette, J. P., Jacquet, S., Blanchard, G., Denoix, J. M., & Seegers, H. (2009). Association of growth, feeding practices and exercise conditions with the prevalence of Developmental Orthopaedic Disease in limbs of French foals at weaning. *Preventive Veterinary Medicine*, 89(3–4), 167–177. <https://doi.org/10.1016/J.PREVETMED.2009.02.018>

Lepeule, J., Bareille, N., Valette, J. P., Seegers, H., Jacquet, S., Denoix, J. M., & Robert, C. (2008a). Developmental orthopaedic disease in limbs of foals: between-breed variations in the prevalence, location, and severity at weaning. *Animal*, 2(2), 284–291. <https://doi.org/10.1017/S1751731107001024>

Lepeule, J., Bareille, N., Valette, J. P., Seegers, H., Jacquet, S., Denoix, J. M., & Robert, C. (2008b). Developmental orthopaedic disease in limbs of foals: Between-breed variations in the prevalence, location, and severity at weaning. *Animal*, 2(2), 284–291. <https://doi.org/10.1017/S1751731107001024>

Lepeule, J., Seegers, H., Rondeau, V., Robert, C., Denoix, J. M., & Bareille, N. (2011). Risk factors for the presence and extent of Developmental Orthopaedic Disease in the limbs of young horses: Insights from a count model. *Preventive Veterinary Medicine*, 101(1–2), 96–106. <https://doi.org/10.1016/j.prevetmed.2011.05.009>

Lesperance, R., Lehman, R., Lesperance, K., Cronk, D., & Martin, M. (2011). Early postoperative fever and the “routine” fever work-up: results of a prospective study. *The Journal of Surgical Research*, 171(1), 245–250. <https://doi.org/10.1016/J.JSS.2010.03.009>

Lovald, S. T., Ong, K. L., Malkani, A. L., Lau, E. C., Schmier, J. K., Kurtz, S. M., & Manley, M. T. (2014). Complications, mortality, and costs for outpatient and short-stay total knee arthroplasty patients in comparison to standard-stay patients. *The Journal of Arthroplasty*, 29(3), 510–515. <https://doi.org/10.1016/J.ARTH.2013.07.020>

Lykkjen, S., Olsen, H. F., Dolvik, N. I., Grøndahl, A. M., Røed, K. H., & Klemetsdal, G. (2014). Heritability estimates of tarsocrural osteochondrosis and palmar/plantar first phalanx osteochondral fragments in Standardbred trotters. *Equine Veterinary Journal*, 46(1), 32–37. <https://doi.org/10.1111/EVJ.12058>

Macdonald, D. G., Morley, P. S., Bailey, J. v., Barber, S. M., & Fretz, P. B. (1994). An examination of the occurrence of surgical wound infection following equine orthopaedic surgery (1981-1990). *Equine Veterinary Journal*, 26(4), 323–326. <https://doi.org/10.1111/J.2042-3306.1994.TB04394.X>

Marie, P. J. (2002). Role of N-cadherin in bone formation. *Journal of Cellular Physiology*, 190(3), 297–305. <https://doi.org/10.1002/jcp.10073>

Marino, R. (2011). Growth plate biology: new insights. *Current Opinion in Endocrinology, Diabetes, and Obesity*, 18(1), 9–13. <https://doi.org/10.1097/MED.0B013E3283423DF9>

May, K. A., Moll, H. D., Howard, R. D., Pleasant, R. S., & Gregg, J. M. (2001). Arthroscopic anatomy of the equine temporomandibular joint. *Veterinary Surgery*, 30(6), ajvet0300564. <https://doi.org/10.1053/jvet.2001.28438>

Mayhew, J. (2009). Multifunctional and idiopathic disorders. In *Large Animal Neurology* 2nd (2nd ed., pp. 392–429). Wiley – Blackwell.

McCoy, A. M., Toth, F., Dolvik, N. I., Ekman, S., Ellermann, J., Olstad, K., Ytrehus, B., & Carlson, C. S. (2013). Articular osteochondrosis: a comparison of naturally occurring human and animal disease. *Osteoarthritis and Cartilage*, 21(11), 1638–1647. <https://doi.org/10.1016/j.joca.2013.08.011>

McDowell, L. R. (2003). *Minerals in animal and human nutrition* (1st ed.). Elsevier Science BV.

McIlwraith, C. W. (2000). Contribution of arthroscopy in the management of equine joint disease and where are we going in 2000. *Proceedings 39th B.E.V.A. Congress*, 21–22.

McIlwraith, C. W. (2004). Developmental orthopedic disease: problems of limbs in young horses. *Journal of Equine Veterinary Science*, 24(11), 475–479. <https://doi.org/10.1016/j.jevs.2004.10.004>

McIlwraith, C. W. (2013). Surgical versus conservative management of osteochondrosis. *The Veterinary Journal*, 197(1), 19–28. <https://doi.org/10.1016/j.tvjl.2013.03.037>

McIlwraith, C. W., Frisbie, D. D., Kawcak, C. E., & Weeren, P. R. van. (2016). Osteochondritis Dissecans. In P. R. van Weeren (Ed.), *Joint disease in the horse* (2nd ed., pp. 57–84). Elsevier Inc.

McIlwraith, C. W., Nixon, A. J., & Wright, I. M. (2015). General technique and diagnostic arthroscopy, in *diagnostic and surgical arthroscopy in the horse* (4th ed.). Elsevier.

McIlwraith, C. W., Wright, I. M., Nixon, A. J., & Boening, K. J. (2005). Diagnostic and Surgical Arthroscopy in the Horse. In C.W. McIlwraith, I.M. Wright, A.J. Nixon, & K.J. Boening (Eds.), *Diagnostic and Surgical Arthroscopy in the Horse* (3rd ed., p. 480). Elsevier Limited.

McIlwraith C.W. (2001). Developmental orthopedic disease (DOD) in horses - a multifactorial process. *Proceedings of Equine Nutrition and Physiology Symposium*, 2–23.  
McIlwraith C.W., Nixon A.J., & Wright I.M. (2005). Problems and complications of diagnostic and surgical arthroscopy. In *Diagnostic and surgical arthroscopy in the horse*. (3rd ed., pp. 448–454). Elsevier.

McIlwraith, C. W., & Fessler, J. F. (1978). Arthroscopy in the diagnosis of equine joint disease. *Journal of the American Veterinary Medical Association*, 172, 263–268.

Merchán, A., Koenig, J., Côté, N., Cribb, N., & Monteith, G. (2022a). Fragment size is associated with post-operative complications following elective arthroscopy of the tibiotarsal joint of horses. *The Canadian Veterinary Journal = La Revue Veterinaire Canadienne*, 63(1), 74–80.

Mescher, A. (2018). Bone. In Junqueira's Basic Histology: Text and Atlas (15th ed., pp. 138–159). McGraw-Hill Education.

Mohd Jelani, Z. A., Jeffcott, L. B., Lundeheim, N., & Osborne, M. (1996). Growth rates in thoroughbred foals.

Murshed, M. (2020). Corrigendum: Mechanism of Bone Mineralization. Cold Spring Harbor Perspect Med. <https://doi.org/10.1101/cshperspect.a031229>

Muttini, A., & Martini, L. (1989). Primo approccio alla chirurgia artroscopica della giuntura cruro-tarsica del cavallo. XIII Congresso Società Italiana Di Ippologia, 17–19.

Muttini, A., Vantini, C., & Cuomo, A. (2003). Arthroscopy in the horse. Veterinary Research Communications, 27 Suppl 1(SUPPL. 1), 79–83. <https://doi.org/10.1023/B:VERC.0000014122.81514.88>

Nilsson, A., Isgaard, J., Lindahl, A., Dahlström, A., Skottner, A., & Isaksson, O. G. P. (1986). Regulation by growth hormone of number of chondrocytes containing IGF-I in rat growth plate. Science (New York, N.Y.), 233(4763), 571–574. <https://doi.org/10.1126/SCIENCE.3523759>

Nixon, A. J., Fortier, L. A., Goodrich, L. R., & Ducharme, N. G. (2004). Arthroscopic reattachment of osteochondritis dissecans lesions using resorbable polydioxanone pins. Equine Veterinary Journal, 36(5), 376–383. <https://doi.org/10.2746/0425164044868477>

Nyman, G., Funkquist, B., Kvarn, C., Frostell, C., Tokics, L., Strandberg, Lundquist, H., Lundh, B., Brismars, B., & HEDENSTIERNA, G. (1990). Atelectasis causes gas exchange impairment in the anaesthetised horse. Equine Veterinary Journal, 22(5), 317–324. <https://doi.org/10.1111/J.2042-3306.1990.TB04280.X>

O'donohue, D. D., Smith, F. H., & Strickland, K. L. (1992). The incidence of abnormal limb development in the Irish thoroughbred from birth to 18 months. Equine Veterinary Journal, 24(4), 305–309. <https://doi.org/10.1111/J.2042-3306.1992.TB02841.X>

Olds, A. M., Stewart, A. A., Freeman, D. E., & Schaeffer, D. J. (2006a). Evaluation of the rate of development of septic arthritis after elective arthroscopy in horses: 7 cases (1994–2003). Journal of the American Veterinary Medical Association, 229(12), 1949–1954. <https://doi.org/10.2460/javma.229.12.1949>

Olds, A. M., Stewart, A. A., Freeman, D. E., & Schaeffer, D. J. (2006b). Evaluation of the rate of development of septic arthritis after elective arthroscopy in horses: 7 cases (1994–2003). Journal of the American Veterinary Medical Association, 229(12), 1949–1954. <https://doi.org/10.2460/javma.229.12.1949>

Olds, A. M., Stewart, A. A., Freeman, D. E., & Schaeffer, D. J. (2006c). Evaluation of the rate of development of septic arthritis after elective arthroscopy in horses: 7 cases (1994–2003). Journal of the American Veterinary Medical Association, 229(12), 1949–1954. <https://doi.org/10.2460/JAVMA.229.12.1949>

Olstad, K., Ekman, S., & Carlson, C. S. (2015). An Update on the Pathogenesis of Osteochondrosis. Veterinary Pathology, 52(5), 785–802. <https://doi.org/10.1177/0300985815588778>

Olstad, K., Ytrehus, B., Ekman, S., Carlson, C. S., & Dolvik, N. I. (2008). Epiphyseal cartilage canal blood supply to the distal femur of foals. *Equine Veterinary Journal*, 40(5), 433–439. <https://doi.org/10.2746/042516408X300269>

Onstad, K., Ytrehus, B., Ekman, S., Carlson, C. S., & Dolvik, N. I. (2009). Epiphyseal cartilage canal blood supply to the metatarsophalangeal joint of foals. *Equine Veterinary Journal*, 41(9), 865–871. <https://doi.org/10.2746/042516409X437762>

O'Neill, H. D., & Bladon, B. M. (2010). Arthroscopic removal of fractures of the lateral malleolus of the tibia in the tarsocrural joint: a retrospective study of 13 cases. *Equine Veterinary Journal*, 42(6), 558–562. <https://doi.org/10.1111/J.2042-3306.2010.00103.X>

Orth, M. W. (1999). The regulation of growth plate cartilage turnover. *Journal of Animal Science*, 77, 183–189.

Ortved, K. F. (2017). Surgical Management of Osteochondrosis in Foals. *Veterinary Clinics of North America: Equine Practice*, 33(2), 379–396. <https://doi.org/10.1016/j.cveq.2017.03.010>

Ortved, K. F., Nixon, A. J., Mohammed, H. O., & Fortier, L. A. (2012). Treatment of subchondral cystic lesions of the medial femoral condyle of mature horses with growth factor enhanced chondrocyte grafts: a retrospective study of 49 cases. *Equine Veterinary Journal*, 44(5), 606–613. <https://doi.org/10.1111/J.2042-3306.2011.00510.X>

Pagan J.D., & Jackson S.G. (1996). The incidence of developmental orthopaedic disease on a Kentucky Thoroughbred farm. *AEVA Bain- Fallon Memorial Lectures* 18, 121–128.

Pandey, V., Varghese, E., Rao, M., Srinivasan, N. M., Mathew, N., Acharya, K. K. v, & Rao, P. S. (2013). Nonfatal air embolism during shoulder arthroscopy. *American Journal of Orthopedics (Belle Mead, N.J.)*, 42(6), 272–274.

Parkin, T., & Boden, L. (2014). Epidemiology of orthopedic diseases in athletic horses. In K. W. Hinchcliff, A. J. Kaneps, & R. J. Geor (Eds.), *Equine Sports Medicine and Surgery* (2nd Edition, pp. 61–68). Saunders, Elsevier.

Pässler H.H., & Yang Y. (2012). The past and the future of arthroscopy. In Doral M.N., Tandogan R.H., & Verdonk R. (Eds.), *Sports injuries: prevention, diagnosis, treatment, and rehabilitation* (pp. 5–13). Springer.

Patipa, L. A., Sherlock, C. E., Witte, S. H., Pirie, G. D., Berghaus, R. D., & Peroni, J. F. (2012). Risk factors for colic in equids hospitalized for ocular disease. *Journal of the American Veterinary Medical Association*, 240(12), 1488–1493. <https://doi.org/10.2460/JAVMA.240.12.1488>

Pezzanite, L., Chow, L., Soontarak, S., Phillips, J., Goodrich, L., & Dow, S. (2020). Amikacin induces rapid dose-dependent apoptotic cell death in equine chondrocytes and synovial cells in vitro. <https://doi.org/10.1111/evj.13243>

Pezzoli G. (1998). Storia dell'artroscofia. V Congresso Societa` Italiana Di Chirurgia Veterinaria, 9–15.

Pouyet, M., & Bonilla, A. G. (2021). Diagnostic needle arthroscopy of the scapulohumeral joint in standing sedated horses. *Veterinary Surgery*, 50(1), 29–37. <https://doi.org/10.1111/vsu.13529>

P.R, van W., & A, B. (1999). The effect of exercise on the distribution and manifestation of osteochondrotic lesions in the Warmblood foal. *Equine Veterinary Journal. Supplement*, 31(31), 16–25. <https://doi.org/10.1111/J.2042-3306.1999.TB05309.X>

Rajadhyaksha, A. D., Mont, M. A., & Becker, L. (2006). An unusual cause of knee pain 10 years after arthroscopy. *Arthroscopy: The Journal of Arthroscopic & Related Surgery: Official Publication of the Arthroscopy Association of North America and the International Arthroscopy Association*, 22(11), 1253.e1-1253.e3. <https://doi.org/10.1016/J.ARTHRO.2005.06.036>

Ralston, S. L. (1996). Hyperglycemia/hyperinsulinemia after feeding a meal of grain to young horses with osteochondritis dissecans /esions Hyperglycemia/hyperinsulinemia after feeding a meal of grain to young horses with osteochondritis dissecans (OCD) lesions. *Pferdeheilkunde*, 12, 320–322.

Ramos, S., Pinto, A., Crespo, J., Marques, J. P., Bettencourt, E., Gama, L. T., & Monteiro, S. (2022). Osteochondrosis (osteochondritis dissecans) in Lusitano horses: Prevalence and characteristics. *Journal of Equine Veterinary Science*, 117.

Ray, C. S., Baxter, G. M., McIlwraith, C. W., Trotter, G. W., Powers, B. E., Park, R. D., & Steyn, P. F. (1996). Development of subchondral cystic lesions after articular cartilage and subchondral bone damage in young horses. *Equine Veterinary Journal*, 28(3), 225–232. <https://doi.org/10.1111/J.2042-3306.1996.TB03777.X>

Reigstad, O., & Grimsgaard, C. (2006). Complications in knee arthroscopy. *Knee Surgery, Sports Traumatology, Arthroscopy: Official Journal of the ESSKA*, 14(5), 473–477. <https://doi.org/10.1007/S00167-005-0694-X>

Relave, F., Meulyzer, M., Alexander, K., Beauchamp, G., & Marcoux, M. (2009a). Comparison of radiography and ultrasonography to detect osteochondrosis lesions in the tarsocrural joint: a prospective study. *Equine Veterinary Journal*, 41(1), 34–40. <https://doi.org/10.2746/042516408X343019>

Reuter, M. (2006). Philipp Bozzini (1773–1809). *Der Urologe*, 45(9), 1084–1091. <https://doi.org/10.1007/s00120-006-1165-9>

Richardson, D. W. (2003). Diagnosis and Management of Osteochondrosis and Osseous Cyst-like Lesions. *Diagnosis and Management of Lameness in the Horse*, 549–554. <https://doi.org/10.1016/B978-0-7216-8342-3.50065-6>

Ridge, P. A. (2011). A retrospective study of the rate of postoperative septic arthritis following 353 elective arthroscopies. *The Journal of Small Animal Practice*, 52(4), 200–202. <https://doi.org/10.1111/J.1748-5827.2011.01050.X>

Robert, C., Valette, J. P., Jacquet, S., & Denoix, J. M. (2013). Influence of juvenile osteochondral conditions on racing performance in Thoroughbreds born in Normandy. *Veterinary Journal (London, England: 1997)*, 197(1), 83–89. <https://doi.org/10.1016/J.TVJL.2013.03.046>

Rogers, C. W., & Dittmer, K. E. (2019). Does Juvenile Play Programme the Equine Musculoskeletal System? *Animals*, 9, 646. <https://doi.org/10.3390/ani9090646>

Rogers, C. W., Firth, E. C., Mcilwraith, C. W., Barneveld, A., Goodship, A. E., Kawcak, C. E., Smith, R. K. W., & van Weeren, P. R. (2008a). Evaluation of a new strategy to modulate skeletal development in racehorses by imposing track-based exercise during growth: the

effects on 2- and 3-year-old racing careers. *Equine Veterinary Journal*, 40(2), 119–127. <https://doi.org/10.2746/042516408X266088>

Rogers, C. W., Firth, E. C., McIlwraith, C. W., Barneveld, A., Goodship, A. E., Kawcak, C. E., Smith, R. K. W., & van Weeren, P. R. (2008b). Evaluation of a new strategy to modulate skeletal development in racehorses by imposing track-based exercise during growth: The effects on 2- and 3-year-old racing careers. *Equine Veterinary Journal*, 40(2), 119–127. <https://doi.org/10.2746/042516408X266088>

Rogers, C. W., Gee, E. K., & Dittmer, K. E. (2021). Growth and Bone Development in the Horse: When Is a Horse Skeletally Mature? *Animals: An Open Access Journal from MDPI*, 11(12). <https://doi.org/10.3390/ANI11123402>

Ropp, J. K., Raub, R. H., & Minton, J. E. (2003). The effect of dietary energy source on serum concentration of insulin-like growth factor-I, growth hormone, insulin, glucose, and fat metabolites in weanling horses. *Journal of Animal Science*, 81(6), 1581–1589. <https://doi.org/10.2527/2003.8161581X>

Roßbach, B. P., Pietschmann, M. F., Gülecüyüz, M. F., Niethammer, T. R., Ficklscherer, A., Wild, S., Jansson, V., & Müller, P. E. (2014). Indications requiring preoperative magnetic resonance imaging before knee arthroscopy. *Archives of Medical Science*, 6, 1147–1152. <https://doi.org/10.5114/aoms.2014.47825>

Rothman, K. J. (2012). Chapter 4. Measuring Disease Occurrence and Causal Effects. *Epidemiology: An Introduction*, 38–46.

Ryan, J., & Johnson, J. P. (2021). The equine nurse's approach to arthroscopic surgery: part 3. *Veterinary Nursing Journal*, 36(1), 13–18. <https://doi.org/10.1080/17415349.2020.1856742>

S. Winkelsett, I. Vervuert, M. Granel, A. Borchers, & Manfred Coenen. (2005). Feeding practice in Warmblood mares and foals and the incidence to osteochondrosis. *Pferdeheilkunde*, 124–126.

Sandgren, B., Dalin, G., Carlsten, J., & Lundeheim, N. (1993). Development of osteochondrosis in the tarsocrural joint and osteochondral fragments in the fetlock joints of Standardbred trotters. II. Body measurements and clinical findings. *Equine Veterinary Journal*, 25(S16), 48–53. <https://doi.org/10.1111/J.2042-3306.1993.TB04854.X>

Sandler, E. A., Bramlage, L. R., Embertson, R. M., Ruggles, A. J., & Frisbie, D. D. (2002). Correlation of Lesion Size with Racing Performance in Thoroughbreds After Arthroscopic Surgical Treatment of Subchondral Cystic Lesions of the Medial Femoral Condyle: 150 Cases (1989-2000).

Sansone, J. M., Wilsman, N. J., Leiferman, E. M., & Noonan, K. J. (2009). The Effect of Periosteal Resection on Tibial Growth Velocity Measured by Microtransducer Technology in Lambs. *Journal of Pediatric Orthopedics*, 29(1), 61. <https://doi.org/10.1097/BPO.0B013E3181929C71>

Santschi, E. M., Williams, J. M., Morgan, J. W., Johnson, C. R., Bertone, A. L., & Juzwiak, J. S. (2015). Preliminary investigation of the treatment of equine medial femoral condylar subchondral cystic lesions with a transcondylar screw. *Veterinary Surgery: VS*, 44(3), 281–288. <https://doi.org/10.1111/J.1532-950X.2014.12199.X>

Savage, C. J., McCarthy, R. N., & Jeffcott, L. B. (1993). Effects of dietary energy and protein on induction of dyschondroplasia in foals. *Equine Veterinary Journal*, 16, 74–79.

Secor, E. J., Gutierrez-Nibeyro, S. D., & Clark-Price, S. C. (2018a). Comparison of complication rates following elective arthroscopy performed as inpatient versus outpatient surgery in horses. *Journal of the American Veterinary Medical Association*, 253(3), 346–354. <https://doi.org/10.2460/JAVMA.253.3.346>

Secor, E. J., Gutierrez-Nibeyro, S. D., & Clark-Price, S. C. (2018b). Comparison of complication rates following elective arthroscopy performed as inpatient versus outpatient surgery in horses. *Journal of the American Veterinary Medical Association*, 253(3), 346–354. <https://doi.org/10.2460/JAVMA.253.3.346>

Secor, E. J., Gutierrez-Nibeyro, S. D., & Clark-Price, S. C. (2018c). Comparison of complication rates following elective arthroscopy performed as inpatient versus outpatient surgery in horses. *Journal of the American Veterinary Medical Association*, 253(3), 346–354. <https://doi.org/10.2460/JAVMA.253.3.346>

Shea, K. G., Jacobs, J. C., Carey, J. L., Anderson, A. F., & Oxford, J. T. (2013). Osteochondritis dissecans knee histology studies have variable findings and theories of etiology. *Clinical Orthopaedics and Related Research*, 471(4), 1127–1136. <https://doi.org/10.1007/S11999-012-2619-6>

Sherlock, C., & Mair, T. (2011). Osseous cyst-like lesions/subchondral bone cysts of the phalanges. *Equine Veterinary Education*, 23(4), 191–204. <https://doi.org/10.1111/j.2042-3292.2010.00222.x>

Sloet van Oldruitenborgh-Ooste, Mol, J. A., & Barneveld, A. (1999). Hormones, growth factors and other plasma variables in relation to osteochondrosis. *Equine Veterinary Journal*. Supplement, 31, 45–54. <https://doi.org/10.1111/J.2042-3306.1999.TB05313.X>

Smith, M. A., Walmsley, J. P., Phillips, T. J., Pinchbeck, G. L., Booth, T. M., Greet, T. R. C., Richardson, D. W., Ross, M. W., Schramme, M. C., Singer, E. R., Smith, R. K., & Clegg, P. D. (2005). Effect of age at presentation on outcome following arthroscopic debridement of subchondral cystic lesions of the medial femoral condyle: 85 horses (1993–2003). *Equine Veterinary Journal*, 37(2), 175–180. <https://doi.org/10.2746/0425164054223741>

Sparks, H. D., Nixon, A. J., Fortier, L. A., & Mohammed, H. O. (2011). Arthroscopic reattachment of osteochondritis dissecans cartilage flaps of the femoropatellar joint: long-term results. *Equine Veterinary Journal*, 43(6), 650–659. <https://doi.org/10.1111/J.2042-3306.2011.00362.X>

Staniar, W. B. (2010). Linking dietary energy and skeletal development in the horse. *Revista Brasileira de Zootecnia*, 39(suppl spe), 138–144. <https://doi.org/10.1590/S1516-35982010001300016>

Staniar, W. B., & Cubbit, T. A. (2004). Forage energy and nutrient fluctuations relative to growth in horses.

Staniar, W. B., Kronfeld, D. S., Akers, R. M., & Harris, P. A. (2007a). Insulin-like growth factor I in growing thoroughbreds. *Journal of Animal Physiology and Animal Nutrition*, 91(9–10), 390–399. <https://doi.org/10.1111/J.1439-0396.2006.00666.X>

Staniar, W. B., Kronfeld, D. S., Akers, R. M., & Harris, P. A. (2007b). Insulin-like growth factor I in growing thoroughbreds. *Journal of Animal Physiology and Animal Nutrition*, 91(9–10), 390–399. <https://doi.org/10.1111/j.1439-0396.2006.00666.x>

Staniar, W. B., Kronfeld, D. S., Wilson, J. A., Lawrence, L. A., Cooper, W. L., & Harris, P. A. (2001). Growth of Thoroughbreds fed a low-protein supplement fortified with lysine and threonine. *Journal of Animal Science*, 79(8), 2143–2151. <https://doi.org/10.2527/2001.7982143X>

Stewart, S., & Richardson, D. W. (2019). Surgical site infection and the use of antimicrobials. In Auer J.A., Stick J.A., Kummerle J.M., & Prange T. (Eds.), *Equine surgery* (5th ed., pp. 77–103). Elsevier.

Stick, J. A. (2006). Stifle. In J.A. Auer & J.A. Stick (Eds.), *Equine Surgery* (3rd ed., pp. 1315–1334). Elsevier Saunders.

Stock, K. F., Hamann, H., & Distl, O. (2006). Factors associated with the prevalence of osseous fragments in the limb joints of Hanoverian Warmblood horses. *Veterinary Journal* (London, England: 1997), 171(1), 147–156. <https://doi.org/10.1016/J.TVJL.2004.09.007>

Stöckle, S., Failing, K., Koene, M., & Fey, K. (2018). Postoperative complications in equine elective, clean orthopaedic surgery with/without antibiotic prophylaxis. *Tierärztliche Praxis Ausgabe G: Großtiere / Nutztiere*, 46(02), 81–86. <https://doi.org/10.15653/TPG-170491>

Stewart S., & Richardson D.W. (2019). Surgical site infection and the use of antimicrobials. In Auer J.A., Stick J.A., Kummerle J.M., & Prange T. (Eds.), *Equine Surgery* (5th ed., pp. 77–103). Elsevier.

Takimoto, A., Mohri, H., Kokubu, C., Hiraki, Y., & Shukunami, C. (2013). Pax1 acts as a negative regulator of chondrocyte maturation. *Experimental Cell Research*, 319(20), 3128–3139. <https://doi.org/10.1016/J.YEXCR.2013.09.015>

Tanner, J. C., Rogers, C. W., & Firth, E. C. (2012). The association of 2-year-old training milestones with career length and racing success in a sample of Thoroughbred horses in New Zealand. <https://doi.org/10.1111/j.2042-3306.2011.00534.x>

Tatarniuk, D. M., Trumble, T. N., & Baxter, G. M. (2020). Lameness in the Young Horse. In G. M. Baxter (Ed.), *Adams and Stashak's Lameness in Horses* (7th ed.). John Wiley & Sons, Inc.

Taylor, E. S. (2008, November 10). Postoperative support for equine joints. *Vet Times*.  
Textor, J. A., Nixon, A. J., Lumsden, J., & Ducharme, N. G. (2001). Subchondral cystic lesions of the proximal extremity of the tibia in horses: 12 cases (1983-2000). *Journal of the American Veterinary Medical Association*, 218(3), 408–413. <https://doi.org/10.2460/JAVMA.2001.218.408>

Teyssède, S., Dupuis, M. C., Guérin, G., Schibler, L., Denoix, J. M., Elsen, J. M., & Ricard, A. (2012). Genome-wide association studies for osteochondrosis in French Trotter horses. *Journal of Animal Science*, 90(1), 45–53. <https://doi.org/10.2527/jas.2011-4031>

Treiber, K. H., Boston, R. C., Kronfeld, D. S., Staniar, W. B., & Harris, P. A. (2005). Insulin resistance and compensation in Thoroughbred weanlings adapted to high-glycemic meals<sup>1</sup>. *Journal of Animal Science*, 83(10), 2357–2364. <https://doi.org/10.2527/2005.83102357x>

Treiber, K. H., Kronfeld, D. S., & Staniar, W. B. (2005). Growth hormone and IGF-I in Thoroughbred weanlings are affected by diet. Meeting on milk-fed farm and companion animals: Basic Aspects and Practice for the Future, 39.

Uprichard, K., Elce, Y. A., Piat, P., Beauchamp, G., Laverty, S., & Yvonne, A. (2013). Outcome after arthroscopic treatment of lateral femoral trochlear ridge osteochondrosis in sport horses. A retrospective study of thirty-seven horses. *Veterinary and Comparative Orthopaedics and Traumatology: V.C.O.T.*, 26(2), 106–109. <https://doi.org/10.3415/VCOT-11-12-0182>

Vallance, S., Lumsden, J., Begg, A., & O'Sullivan, C. (2012). Idiopathic haemarthrosis in eight horses. *Australian Veterinary Journal*, 90(6), 214–220. <https://doi.org/10.1111/j.1751-0813.2012.00935.x>

Van Grevenhof, E. M., Ducro, B. J., van Weeren, P. R., van Tartwijk, J. M. F. M., van den Belt, A. J., & Bijma, P. (2009). Prevalence of various radiographic manifestations of osteochondrosis and their correlations between and within joints in Dutch warmblood horses. *Equine Veterinary Journal*, 41(1), 11–16. <https://doi.org/10.2746/042516408X334794>

Van Hoogmoed, L. M., Snyder, J. R., Thomas, H. L., & Harmon, F. A. (2003a). Retrospective evaluation of equine prepurchase examinations performed 1991-2000. *Equine Veterinary Journal*, 35(4), 375–381. <https://doi.org/10.2746/042516403776014325>

Van Hoogmoed, L. M., Snyder, J. R., Thomas, H. L., & Harmon, F. A. (2003b). Retrospective evaluation of equine prepurchase examinations performed 1991-2000. *Equine Veterinary Journal*, 35(4), 375–381. <https://doi.org/10.2746/042516403776014325>

Van Tilburg, E. M., & Ellis, A. D. (2002). Growth rates in Dutch Warmblood horses in relation to osteochondrosis. 53rd Proceedings of the European Association of Animal Science, 158.

Van Weeren, P. R. (2005). Equine osteochondrosis: A challenging enigma. *Pferdeheilkunde*, 21(4), 285–292. <https://doi.org/10.21836/PEM20050403>

Van Weeren, P. R. (2006a). Osteochondrosis. In J. A. Auer & J. A. Stick (Eds.), *Equine Surgery* (3rd ed., pp. 1166–1178). Saunders Elsevier.

Van Weeren, P. R. (2006b). Etiology, Diagnosis, and Treatment of OC(D). *Clinical Techniques in Equine Practice*, 5(4), 248–258. <https://doi.org/10.1053/J.CTEP.2006.08.002>

Van Weeren, P. R., & Jeffcott, L. B. (2013). Problems and pointers in osteochondrosis: Twenty years on. *The Veterinary Journal*, 197(1), 96–102. <https://doi.org/10.1016/J.TVJL.2013.03.048>

Van Weeren, R. (2014). Joint physiology. In *Equine Sports Medicine and Surgery* (pp. 213–222). Elsevier. <https://doi.org/10.1016/B978-0-7020-4771-8.00011-9>

Velie, B. D., Knight, P. K., Thomson, P. C., Wade, C. M., & Hamilton, N. A. (2013). The association of age at first start with career length in the Australian Thoroughbred racehorse population. *Equine Veterinary Journal*, 45(4), 410–413. <https://doi.org/10.1111/J.2042-3306.2012.00651.X>

Vervuert, I., Klein, S., & Coenen, M. (2009). Effects of feeding state on glycaemic and insulinaemic responses to a starchy meal in horses: a methodological approach. *Animal*, 3(9). <https://doi.org/10.1017/S1751731109004698>

Vervuert, I., Coenen, M., Borchers, A., & et al. (2005). Growth rates and the incidence of osteochondrotic lesions in Hanoverian Warmblood foals. Preliminary data. *Proceedings Equine Nutrition Conference Antwerp*, 39.

Vervuert, I., & Ellis, A. D. (2013). Developmental Orthopedic disease. In R. J. Geor, P. A. Harris, & M. Coenen (Eds.), *Equine Applied and Clinical Nutrition Health, Welfare and Performance* (pp. 536–548). Saunders Elsevier.

Vervuert, I., Winkelsett, S., Christmann, L., Bruns, E., Hoppen, H. O., Distl, O., Hertsch, B., & Coenen, M. (2007). Evaluation of the influences of exercise, birth date, and osteochondrosis on plasma bone marker concentrations in Hanoverian Warmblood foals. *American Journal of Veterinary Research*, 68(12), 1319–1323. <https://doi.org/10.2460/AJVR.68.12.1319>

Verwilghen, D. (2019). Preparation for surgery: Decision making/ operative risk, patient, facility, operating team. In Auer J.A., Stick J.A., Kummerle J.M., & Prange T. (Eds.), *Equine surgery* (5th ed., pp. 143–183). Elsevier.

Verwilghen, D., Busoni, V., Gangl, M., Franck, T., Lejeune, J. P., Vanderheyden, L., Detilleux, J., Grulke, S., Deberg, M., Henrotin, Y., & Serteyn, D. (2009). Relationship between biochemical markers and radiographic scores in the evaluation of the osteoarticular status of Warmblood stallions. *Research in Veterinary Science*, 87(2), 319–328. <https://doi.org/10.1016/J.RVSC.2009.02.002>

Verwilghen, D. R., Enzerink, E., Martens, A., Franck, T., Balligand, M., Henrotin, Y., Detilleux, J., & Serteyn, D. (2011). Relationship between arthroscopic joint evaluation and the levels of Coll2-1, Coll2-1NO2, and myeloperoxidase in the blood and synovial fluid of horses affected with osteochondrosis of the tarsocrural joint. *Osteoarthritis and Cartilage*, 19(11), 1323–1329. <https://doi.org/10.1016/j.joca.2011.08.002>

Verwilghen, D. R., Janssens, S., Busoni, V., Pille, F., Johnston, C., & Serteyn, D. (2013). Do developmental orthopaedic disorders influence future jumping performances in Warmblood stallions? *Equine Veterinary Journal*, 45(5), 578–581. <https://doi.org/10.1111/evj.12027>

Verwilghen, D. R., Vanderheyden, L., Franck, T., Busoni, V., Enzerink, E., Gangl, M., Lejeune, J.-P., van Galen, G., Grulke, S., & Serteyn, D. (2009). Variations of plasmatic concentrations of Insulin-like Growth Factor-I in post-pubescent horses affected with developmental osteochondral lesions. *Veterinary Research Communications*, 33(7), 701–709. <https://doi.org/10.1007/s11259-009-9219-2>

Vicente, A. A., Carolino, N., & Gama, L. (2009). Indicadores demográficos no cavalo Lusitano Animal Biodiversity View project. <https://www.researchgate.net/publication/48168895>

Von Engelhardt, L. v., Lahner, M., Klussmann, A., Bouillon, B., Dvid, A., Haage, P., & Lichtinger, T. K. (2010). Arthroscopy vs. MRI for a detailed assessment of cartilage disease in osteoarthritis: Diagnostic value of MRI in clinical practice. *BMC Musculoskeletal Disorders*, 11(1), 1–8. <https://doi.org/10.1186/1471-2474-11-75/TABLES/2>

Von Rechenberg, B., Guenther, H., McIlwraith, C. W., Leutenegger, C., Frisbie, D. D., Akens, M. K., & Auer, J. A. (2000a). Fibrous tissue of subchondral cystic lesions in horses

produce local mediators and neutral metalloproteinases and cause bone resorption in vitro. *Veterinary Surgery: VS*, 29(5), 420–429. <https://doi.org/10.1053/JVET.2000.7538>

Von Rechenberg, B., Guenther, H., McIlwraith, C. W., Leutenegger, C., Frisbie, D. D., Akens, M. K., & Auer, J. A. (2000b). Fibrous tissue of subchondral cystic lesions in horses produce local mediators and neutral metalloproteinases and cause bone resorption in vitro. *Veterinary Surgery: VS*, 29(5), 420–429. <https://doi.org/10.1053/JVET.2000.7538>

Von Rechenberg, B., McIlwraith, C. W., & Auer, J. A. (1998). Cystic bone lesions in horses and humans: A comparative review. *Veterinary and Comparative Orthopaedics and Traumatology*, 11(1), 8–18. <https://doi.org/10.1055/S-0038-1632602/ID/JR1632602-47>

Vos, N. J. (2008). Incidence of osteochondrosis (dissecans) in Dutch warmblood horses presented for pre-purchase examination. *Irish Veterinary Journal* 2008 61:1, 61(1), 1–5. <https://doi.org/10.1186/2046-0481-61-1-33>

Voss, A., Pfeifer, C. G., Kerschbaum, M., Rupp, M., Angele, P., & Alt, V. (2021). Post-operative septic arthritis after arthroscopy: modern diagnostic and therapeutic concepts. *Knee Surgery, Sports Traumatology, Arthroscopy*, 29(10), 3149–3158. <https://doi.org/10.1007/S00167-021-06525-8/FIGURES/3>

Voute, L. C., Henson, F. M. D., Platt, D., & Jeffcott, L. B. (2011). Osteochondrosis lesions of the lateral trochlear ridge of the distal femur in four ponies. *Veterinary Record*, 168(10), 265–265. <https://doi.org/10.1136/vr.c6677>

Wallis, T. W., Goodrich, L. R., McIlwraith, C. W., Frisbie, D. D., Hendrickson, D. A., Trotter, G. W., Baxter, G. M., & Kawcak, C. E. (2008). Arthroscopic injection of corticosteroids into the fibrous tissue of subchondral cystic lesions of the medial femoral condyle in horses: a retrospective study of fifty-two cases (2001-2006). *Equine Veterinary Journal*, 40(5), 461–467. <https://doi.org/10.2746/042516408X258843>

Weishaupt, M. A. (2008). Adaptation Strategies of Horses with Lameness. *Veterinary Clinics of North America: Equine Practice*, 24(1), 79–100. <https://doi.org/10.1016/j.cveq.2007.11.010>

Weeren, P. R., Oldruitenborgh-oosterbaan, M. M. S., & Barneveld, A. (1999a). The influence of birth weight, rate of weight gain and final achieved height and sex on the development of osteochondrotic lesions in a population of genetically predisposed Warmblood foals. *Equine Veterinary Journal. Supplement*, 31(31), 26–30. <https://doi.org/10.1111/J.2042-3306.1999.TB05310.X>

Weeren, P. R., Oldruitenborgh-oosterbaan, M. M. S., & Barneveld, A. (1999b). The influence of birth weight, rate of weight gain and final achieved height and sex on the development of osteochondrotic lesions in a population of genetically predisposed Warmblood foals. *Equine Veterinary Journal. Supplement*, 31(31), 26–30. <https://doi.org/10.1111/J.2042-3306.1999.TB05310.X>

Weeren, P. R. van, Knaap, J., & Firth, E. C. (2010). Influence of liver copper status of mare and newborn foal on the development of osteochondrotic lesions. *Equine Veterinary Journal*, 35(1), 67–71. <https://doi.org/10.2746/042516403775467469>

Weese, J. S. (2008a). A review of multidrug resistant surgical site infections. *Veterinary and Comparative Orthopaedics and Traumatology: V.C.O.T.*, 21(1), 1–7. <https://doi.org/10.3415/VCOT-07-11-0106>

Weese, J. S. (2008b). A review of post-operative infections in veterinary orthopaedic surgery. *Veterinary and Comparative Orthopaedics and Traumatology: V.C.O.T*, 21(2), 99–105. <https://doi.org/10.3415/VCOT-07-11-0105>

Weese, J. S., & Cruz, A. (2009). Retrospective study of perioperative antimicrobial use practices in horses undergoing elective arthroscopic surgery at a veterinary teaching hospital. *The Canadian Veterinary Journal*, 50(2), 185. [/pmc/articles/PMC2629423/](https://doi.org/10.1139/S0008-5172-09-00023)

Whitton, R. C. (1998). Equine developmental osteochondral lesions: The role of biomechanics. *The Veterinary Journal*, 156(3), 167–168. [https://doi.org/10.1016/S1090-0233\(98\)80119-6](https://doi.org/10.1016/S1090-0233(98)80119-6)

Whitton, R., & Kannegieter, N. (1994). Osteochondral fragmentation of the plantar/palmar proximal aspect of the proximal phalanx in racing horses. *Australian Veterinary Journal*, 71(10), 318–321. <https://doi.org/10.1111/j.1751-0813.1994.tb00906.x>

William Burton Staniar, by, Michael Akers Joseph Herbein, R. H., & Howard Larry A Lawrence, R. D. (2002). Growth and the Somatotropic Axis in Young Thoroughbreds.

Williams, C. A., Kronfeld, D. S., Staniar, W. B., & Harris, P. A. (2001a). Plasma glucose and insulin responses of Thoroughbred mares fed a meal high in starch and sugar or fat and fiber. *Journal of Animal Science*, 79(8), 2196–2201. <https://doi.org/10.2527/2001.7982196X>

Williams, C. A., Kronfeld, D. S., Staniar, W. B., & Harris, P. A. (2001b). Plasma glucose and insulin responses of Thoroughbred mares fed a meal high in starch and sugar or fat and fiber. *Journal of Animal Science*, 79(8), 2196–2201. <https://doi.org/10.2527/2001.7982196X>

Wilson, D. G., Hartmann, F., Carter, V. R., Klohn, A., & MacWilliams, P. S. (2011). Comparison of three preoperative skin preparation techniques in ponies. *Equine Veterinary Education*, 23(9), 462–465. <https://doi.org/10.1111/J.2042-3292.2010.00203.X>

Wittwer, C., Hamann, H., & Distl, O. (2009). The candidate gene XIRP2 at a quantitative gene locus on equine chromosome eighteen associated with osteochondrosis in fetlock and hock joints of South German Coldblood horses. *The Journal of Heredity*, 100(4), 481–486. <https://doi.org/10.1093/JHERED/ESP006>

Wittwer, C., Hamann, H., Rosenberger, E., & Distl, O. (2006). Prevalence of osteochondrosis in the limb joints of South German Coldblood horses. *Journal of Veterinary Medicine. A Physiology, Pathology, Clinical Medicine*, 53(10), 531–539. <https://doi.org/10.1111/J.1439-0442.2006.00881.X>

Wittwer, C., Hamann, H., Rosenberger, E., & Distl, O. (2007a). Genetic parameters for the prevalence of osteochondrosis in the limb joints of South German Coldblood horses. *Journal of Animal Breeding and Genetics = Zeitschrift Fur Tierzucht Und Zuchtungsbiologie*, 124(5), 302–307. <https://doi.org/10.1111/j.1439-0388.2007.00670.x>

Wittwer, C., Hamann, H., Rosenberger, E., & Distl, O. (2007b). Genetic parameters for the prevalence of osteochondrosis in the limb joints of South German Coldblood horses. *Journal of Animal Breeding and Genetics = Zeitschrift Fur Tierzucht Und Zuchtungsbiologie*, 124(5), 302–307. <https://doi.org/10.1111/j.1439-0388.2007.00670.x>

Wittwer, C., Löhring, K., Drögemüller, C., Hamann, H., Rosenberger, E., & Distl, O. (2007). Mapping quantitative trait loci for osteochondrosis in fetlock and hock joints and palmar/plantar osseous fragments in fetlock joints of South German Coldblood horses. *Animal Genetics*, 38(4), 350–357. <https://doi.org/10.1111/j.1365-2052.2007.01610.x>

Wong E. (2004). Surgical site infections. In Mathall C.G. (Ed.), *Hospital Epidemiology and Infection Control*. (pp. 287–310). Lippincott Williams & Wilkins.

Wright, I. M. (two thousand). The use of arthroscopy in reconstructive joint surgery. *Proceedings 39th British Equine Veterinary Association Congress*, 1–2.

Wright, I., & Minshall, G. (2005). Diagnosis and treatment of equine osteochondrosis. *In Practice*, 27(6), 302–309. <https://doi.org/10.1136/INPRACT.27.6.302>

Ytrehus, B., Carlson, C. S., & Ekman, S. (2007a). Etiology and pathogenesis of osteochondrosis. *Veterinary Pathology*, 44(4), 429–448. <https://doi.org/10.1354/vp.44-4-429>

Ytrehus, B., Carlson, C. S., & Ekman, S. (2007b). Etiology and pathogenesis of osteochondrosis. *Veterinary Pathology*, 44(4), 429–448. <https://doi.org/10.1354/VP.44-4-429>

Ytrehus, B., Carlson, C. S., Lundeheim, N., Mathisen, L., Reinholt, F. P., Teige, J., & Ekman, S. (2004). Vascularisation and osteochondrosis of the epiphyseal growth cartilage of the distal femur in pigs--development with age, growth rate, weight, and joint shape. *Bone*, 34(3), 454–465. <https://doi.org/10.1016/J.BONE.2003.07.011>

Ytrehus, B., Ekman, S., Carlson, C. S., Teige, J., & Reinholt, F. P. (2004). Focal changes in blood supply during normal epiphyseal growth are central in the pathogenesis of osteochondrosis in pigs. *Bone*, 35(6), 1294–1306. <https://doi.org/10.1016/j.bone.2004.08.016>

Zubrod, C. J., Farnsworth, K. D., & Oaks, J. L. (2004). Evaluation of Arthrocentesis Site Bacterial Flora before and after 4 Methods of Preparation in Horses with and without Evidence of Skin Contamination. *Veterinary Surgery*, 33(5), 525–530. <https://doi.org/10.1111/j.1532-950X.2004.04074.x>

