



Faculdade <sup>1825</sup>  
de Medicina

# OTOSCOPIA

*Manual de introdução à prática clínica*

**Vol. 3 - Manual de Otoscopia**



## **Organização:**

Prof. Óscar Dias em colaboração com

Dr. Marco Simão, Prof. Paulo Borges Dinis, Prof. Augusto Cassul e Dr. António Niza

Clínica Universitária de Otorrinolaringologia da Faculdade de Medicina de Lisboa

Centro de Investigação ORL da Faculdade de Medicina de Lisboa, ISAMB

Serviço de ORL do Hospital de Santa Maria - CHULN

Departamento de Educação Médica da FMUL

FMUL, 2025



## Introdução

Este manual de introdução à Otoscopia surgiu inicialmente para responder ao desafio de organizar, em formato OSCE, uma Estação de Otorrinolaringologia para se articular na avaliação final do semestre.

O tema salienta a importância da Otoscopia na prática clínica dos médicos não especialistas de ORL. Ao promover a prática da Otoscopia de forma transversal na formação médica, contribuimos todos para o melhor tratamento dos doentes e sobretudo para um funcionamento mais eficiente da rede dos cuidados de saúde. Começando pela otoscopia na Pediatria, passando pela patologia das infecções, da atopia, do trauma, em todos os grupos etários, pela orientação dos doentes com surdez, com desequilíbrio, pela otalgia reflexa e até como contributo para o diagnóstico precoce dos tumores da via aerodigestiva superior, a otoscopia desempenha um papel fundamental.

Ao construir a Estação ORL centrada na Otoscopia, foi nossa intenção que esta fosse um instrumento que reforçasse a aprendizagem desta técnica de observação, que salientasse o seu papel no diagnóstico e na orientação dos doentes. A outra dimensão do desafio foi criar uma metodologia que permitisse ser aplicada a quase duas centenas de Estudantes, num curto espaço de tempo, equilibrando a individualidade, a uniformidade e gerando algum entusiasmo entre os futuros médicos. Esta ideia acabaria por não se enquadrar na uniformização das várias estações do OSCE e assim evoluiu para a concretização deste Manual de Otoscopia como uma introdução à prática clínica.

O material original reunido neste manual tem um significado muito especial, pois reflecte muitos anos de trabalho do Clínica Universitária de Otorrinolaringologia e do Centro de Investigação ORL da Faculdade de Medicina da Universidade de Lisboa / Serviço de ORL do Hospital de Santa Maria. A maior parte do material já é facultado aos Alunos de Medicina em formato de Curso de Otoscopia em dois níveis através da plataforma Moodle, e através do Curso de ORL-MGF em formato e-learning construído em colaboração com o E-Learning Lab da Universidade de Lisboa. Agradecemos os desenhos efectuados pela Estudante do 4º ano da FMUL, Marcia Almeida Dias dos Santos.

## **Objectivos e como utilizar o Manual de Otoscopia**

O Manual inclui quatro secções : , uma introdução à otoscopia, um atlas de imagens, uma colectânea de curtas anamneses que expressam histórias clínicas frequentes na prática clínica, e uma listagem de diagnósticos clínicos.

Pretende-se que o Estudante faça múltiplas combinações ( anamnese + imagem de otoscopia + diagnóstico) treinando-se assim no enquadramento da otoscopia na clínica diária .

Assim o Aluno vai treinando a lógica do seu raciocínio clínico , recolhendo a anamnese e utilizando a otoscopia para efectuar o diagnóstico. Ao reforçar a dimensão do diagnóstico potenciamos a terapêutica e a capacidade de orientação correcta dos doentes em todos os contextos.

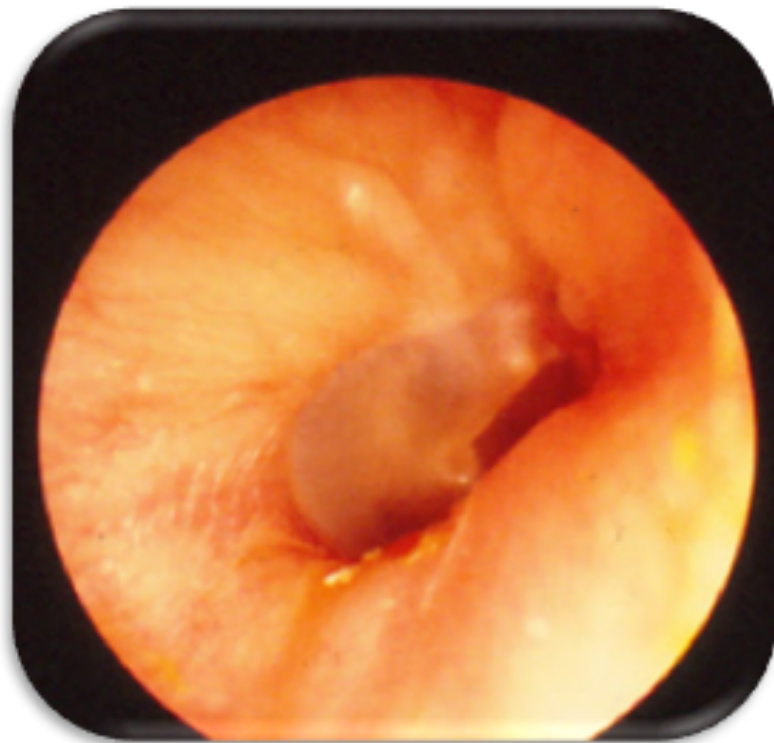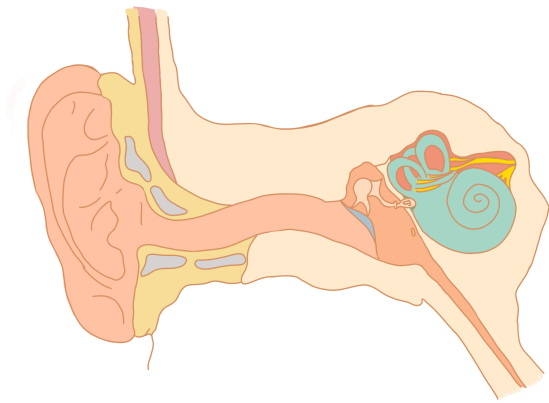
Nas últimas páginas o Estudante pode registar a aquisição da sua própria competência no domínio da Otoscopia.

O exercício de utilização deste Manual serve ainda de preparação para o OSCE de ORL pois o tema do OSCE de ORL , devido à sua importância, é sempre muito centrado na Otoscopia.

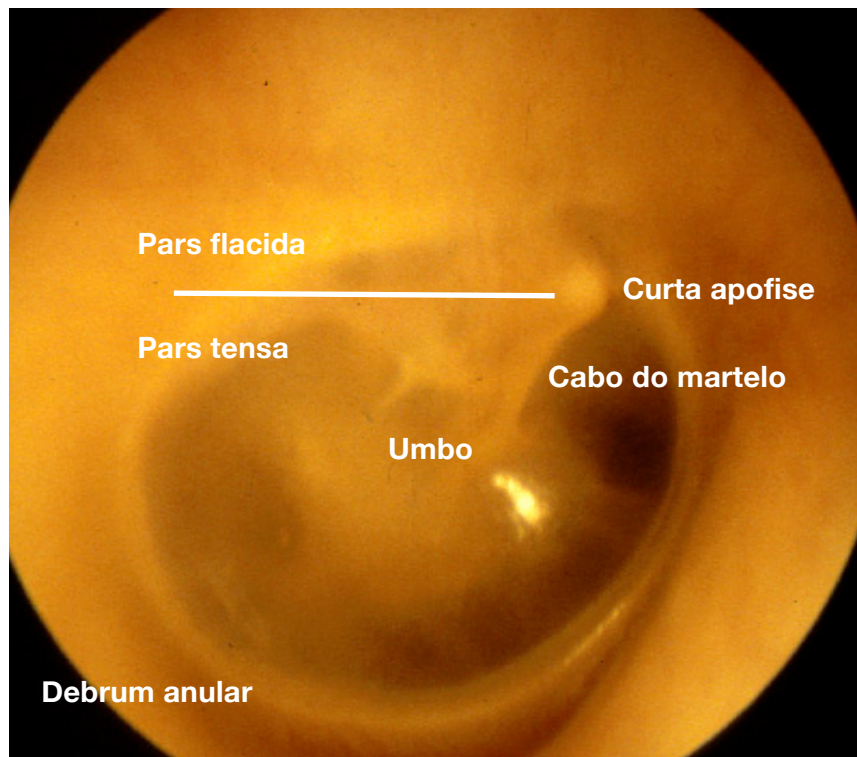
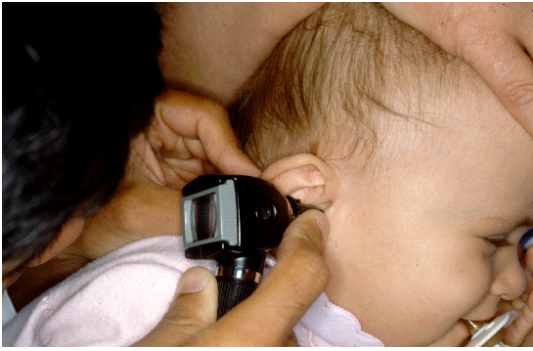Estamos convictos que a geração de médicos que explore este Manual será a melhor preparada de sempre nesta técnica fundamental de observação.

# Introdução à Otoscopia





O canal auditivo externo é constituído por um segmento cartilágneo e um segmento ósseo. Quando se realiza a otoscopia observam-se os relevos e os estreitamentos provocados pelas curvaturas. A pele do CAE é espessa na parte externa e muito fina no fundo do canal. Devido a uma estrutura delicada é local frequente de patologia. As entidades clínicas mais frequentes ao nível do CAE são o eczema, a otite externa, as exostoses, os osteomas e os corpos estranhos.

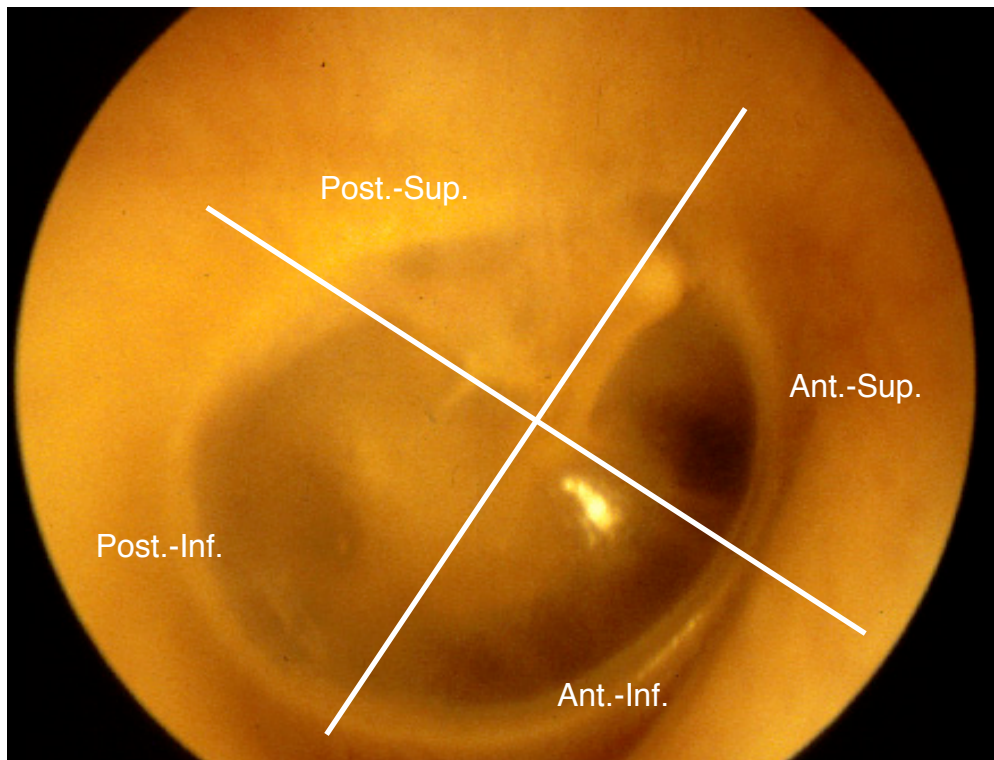
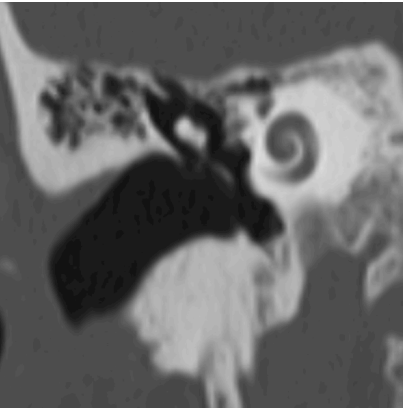


O observador tracçiona ligeiramente o pavilhão auricular para rectificar as curvaturas do CAE.

As mãos do observador encostam-se ao doente para que, perante um movimento involuntário, a cabeça e o otoscópio se desloquem em conjunto evitando o trauma.

Na membrana do tímpano deve identificar:

- cabo do martelo
- curta apófise do martelo
- umbo
- pars tensa
- pars flaccida
- debrum anular
- triângulo luminoso

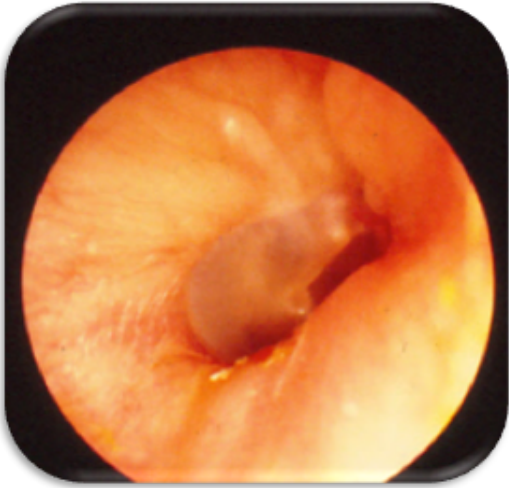

A divisão do tímpano em quadrantes é importante para a descrição topográfica das alterações. Um linha imaginária passa pelo eixo do cabo do martelo e a outra linha cruza perpendicularmente.

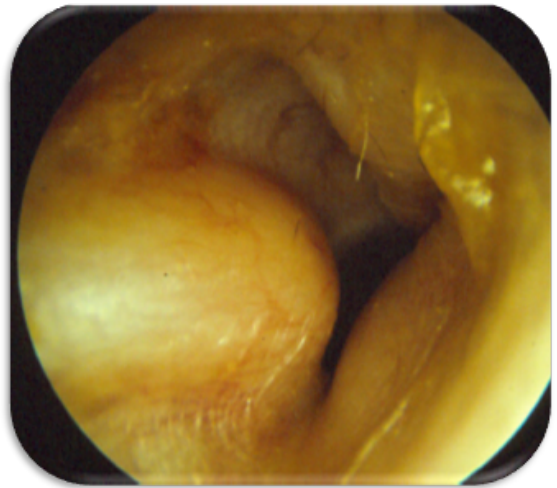
O anel fibroso que prende a membrana ao arco timpanal é mais frágil quer ao nível da pars flaccida como no quadrante postero superior. São estes os locais onde se origina a otite média crónica colesteatomatosa, uma forma de otite crónica agressiva que se tem de tratar cirurgicamente pelo risco de complicações graves.

# Iconografia

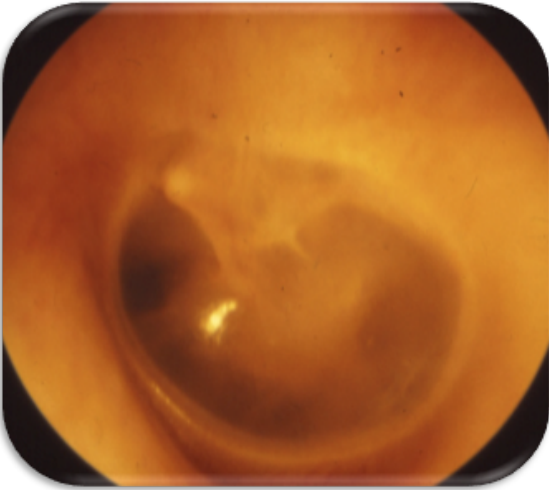
A1



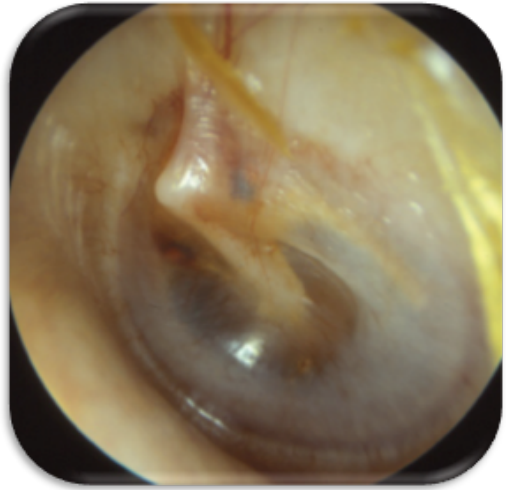
A2



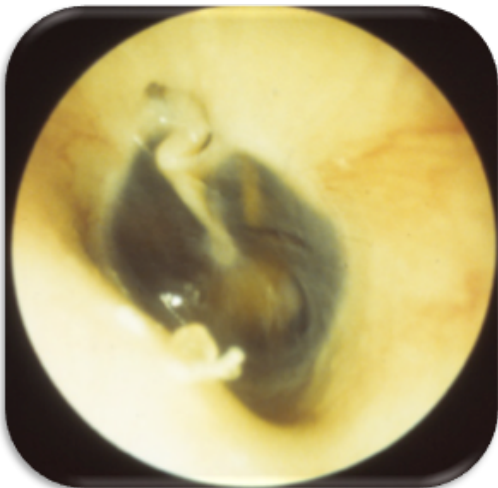
A3



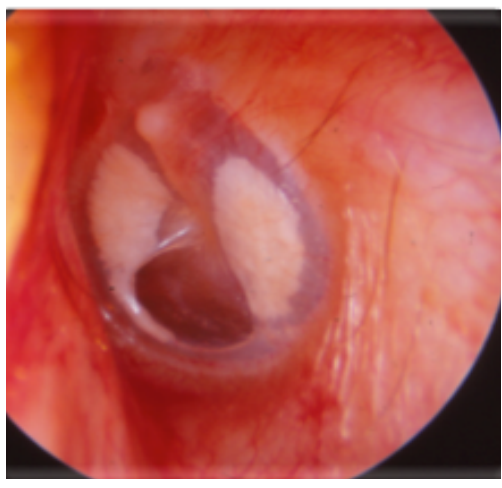
A4



A5

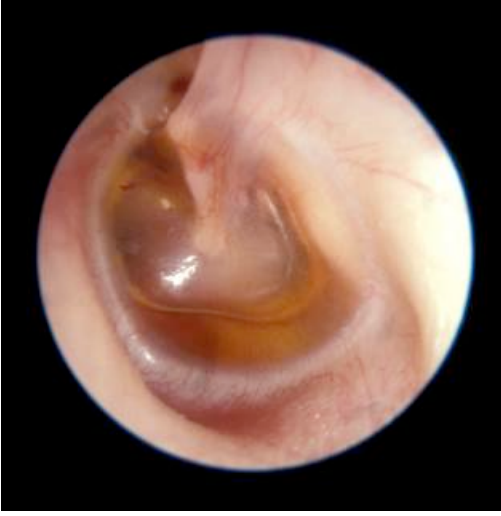

A6

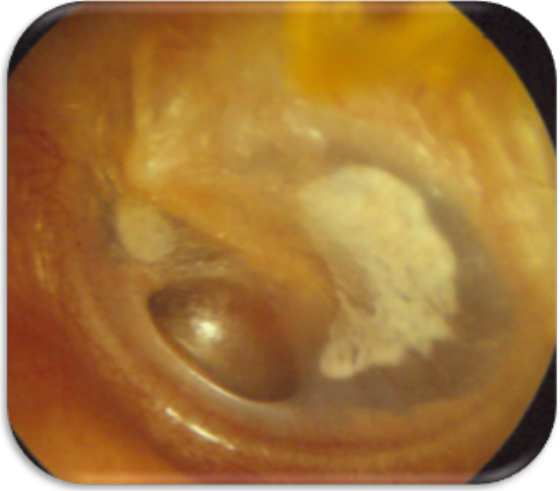


# A

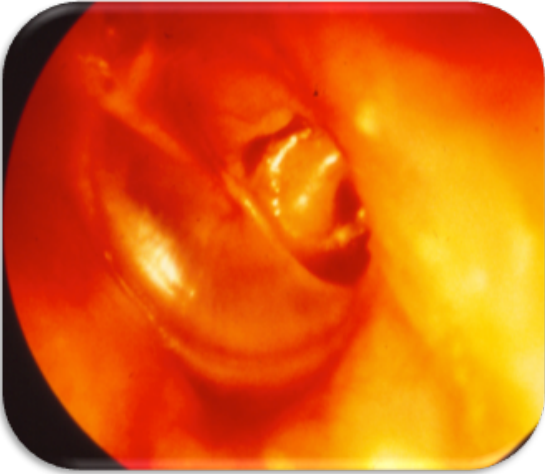
A7



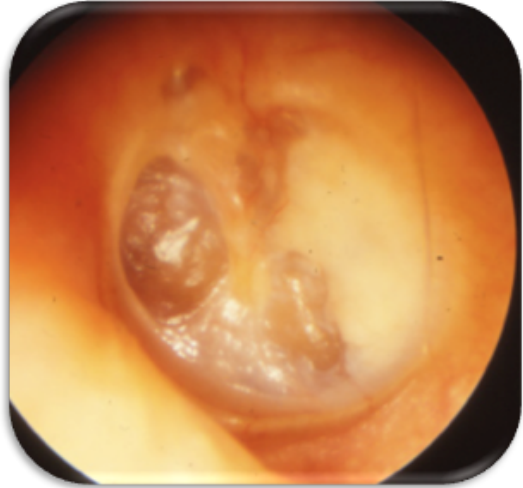
A8



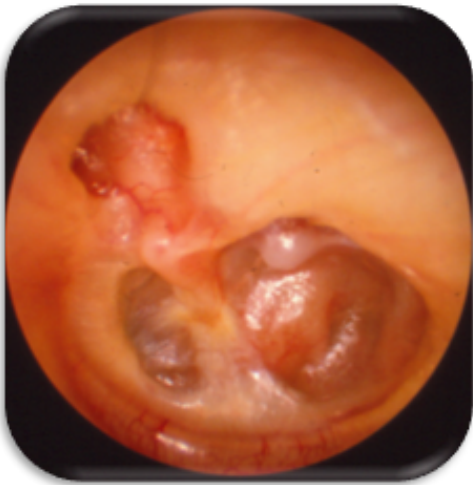A9



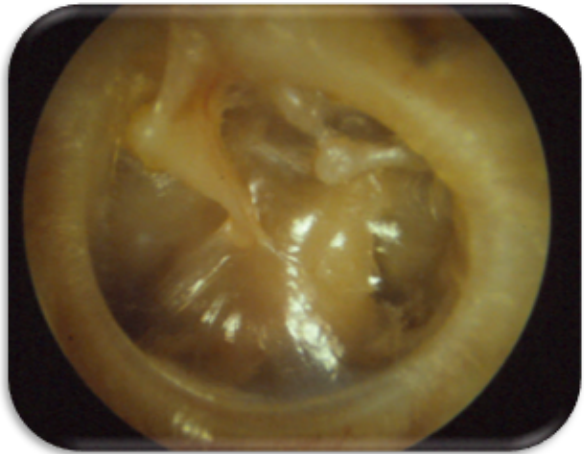
A10



A11

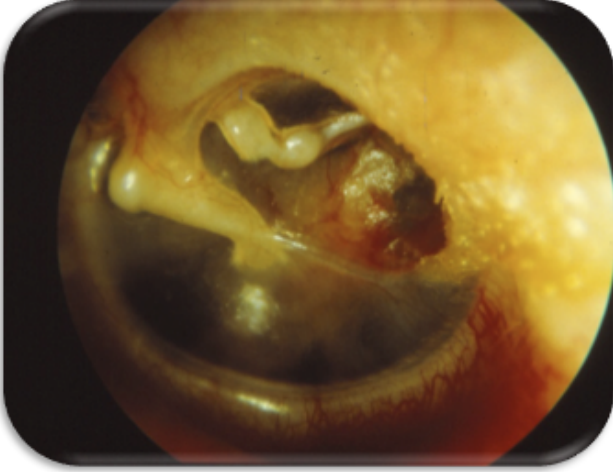


A12

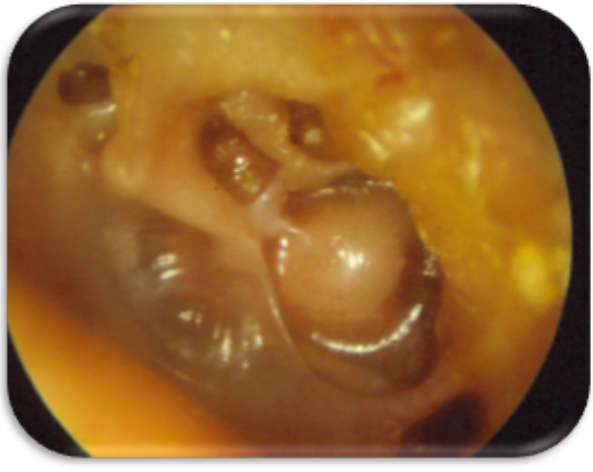


# A

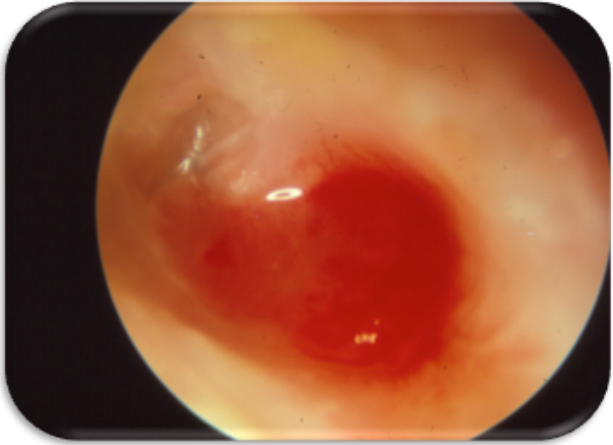
A13



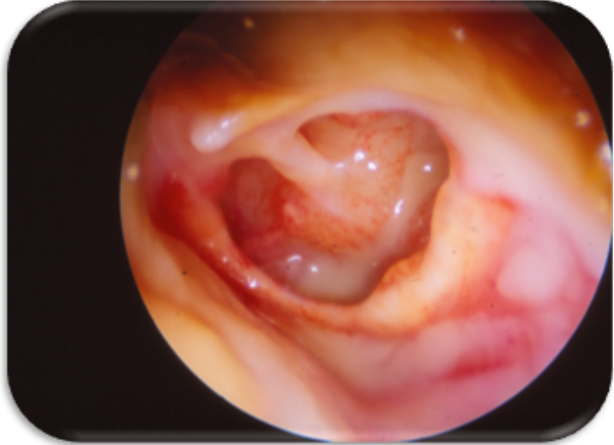A14



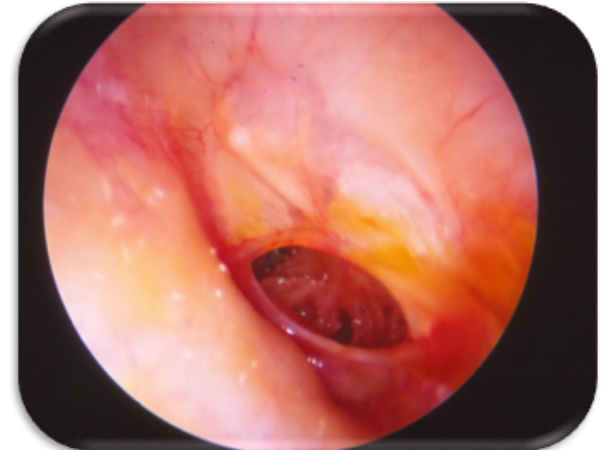
A15



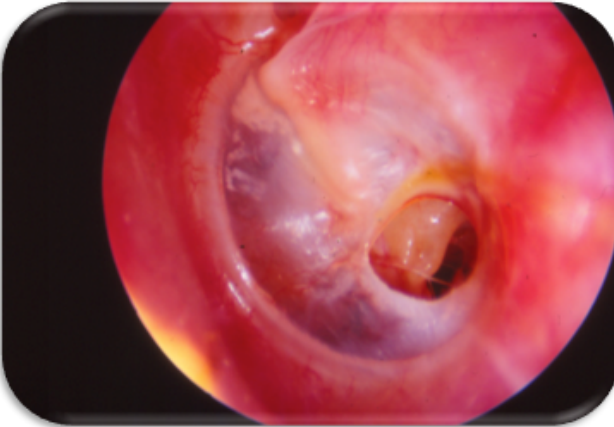A16



A17

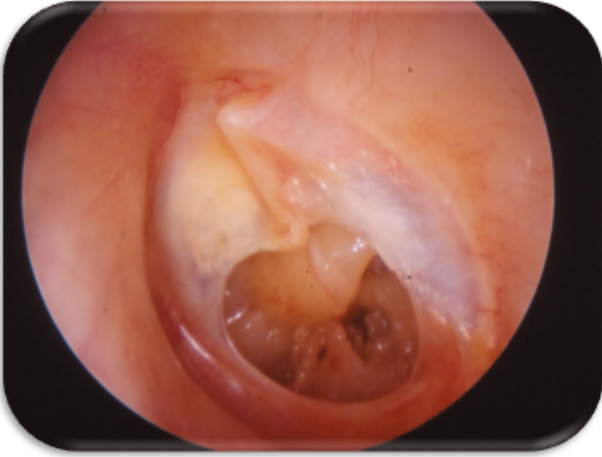


A18

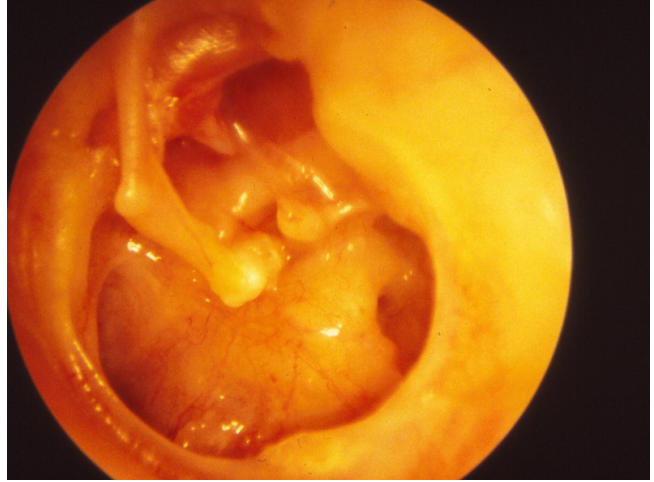


# A

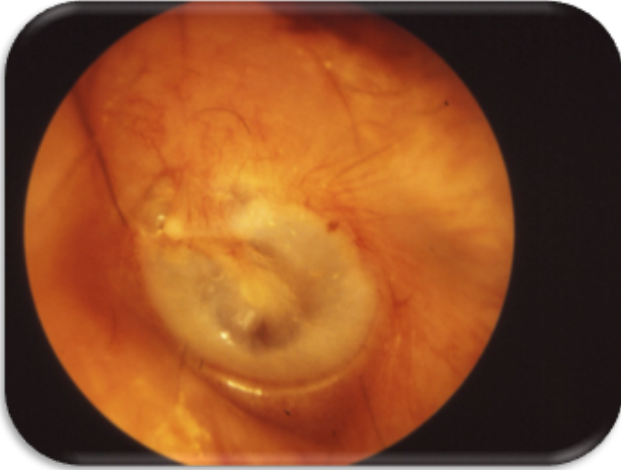
A19



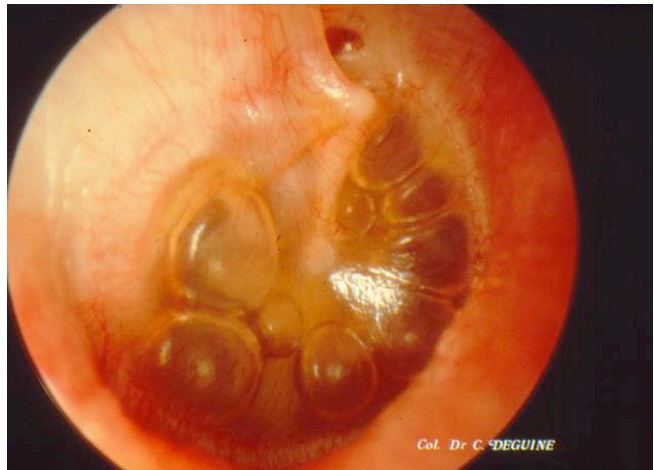
A20



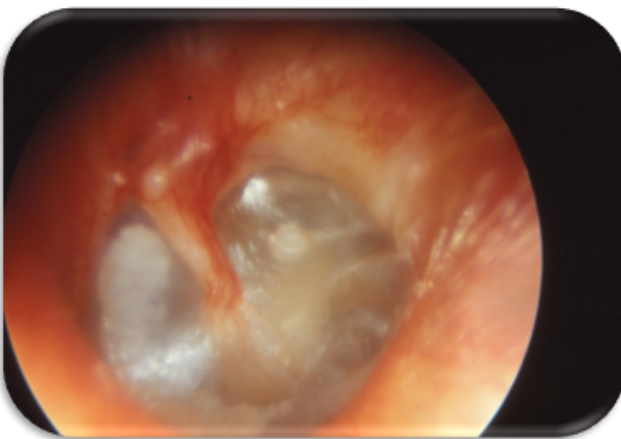
A21



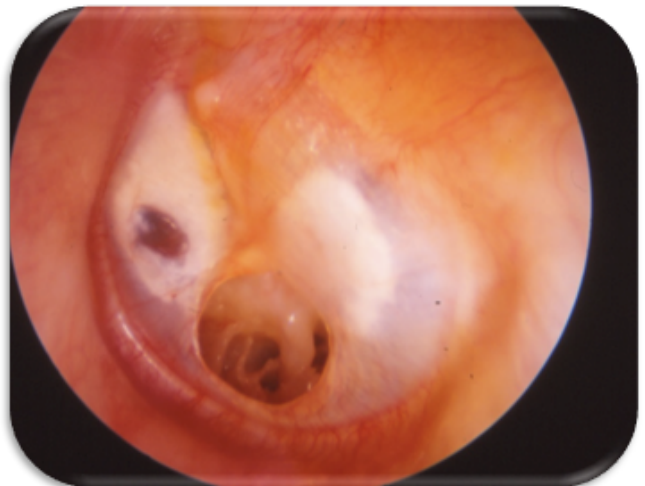A22



A23

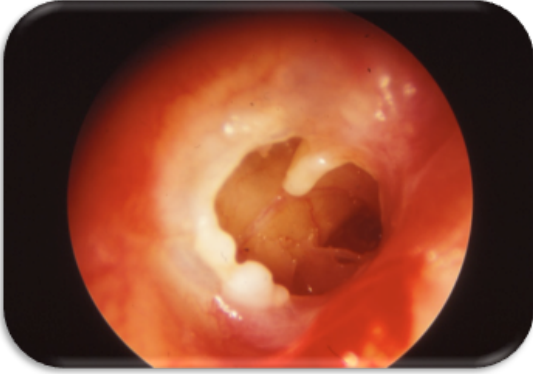


A24

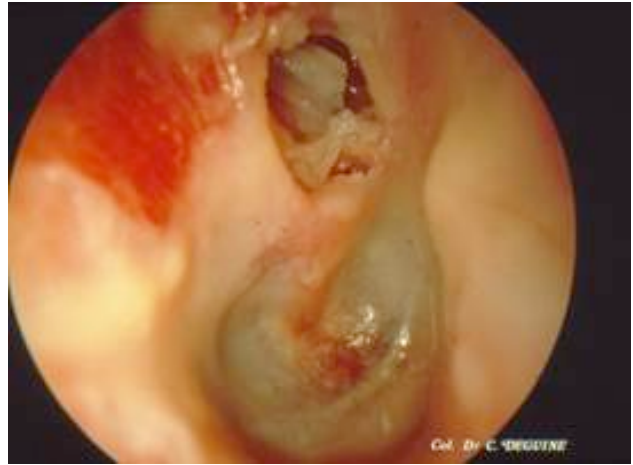


# A

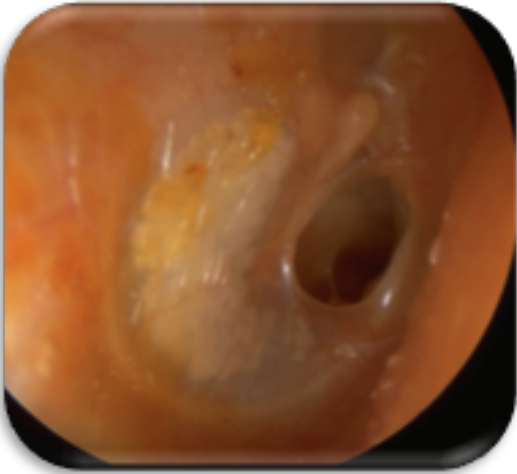
A25



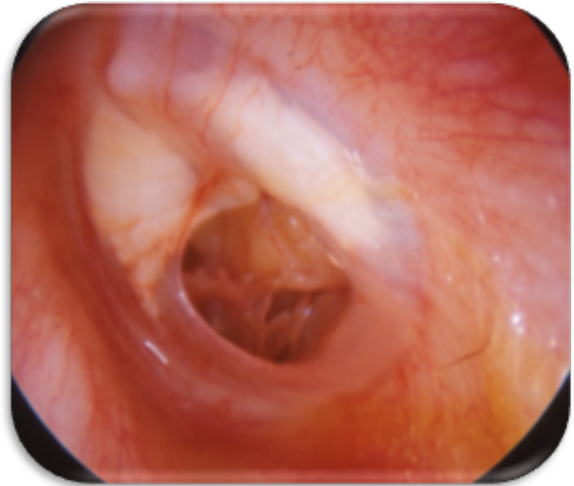A26



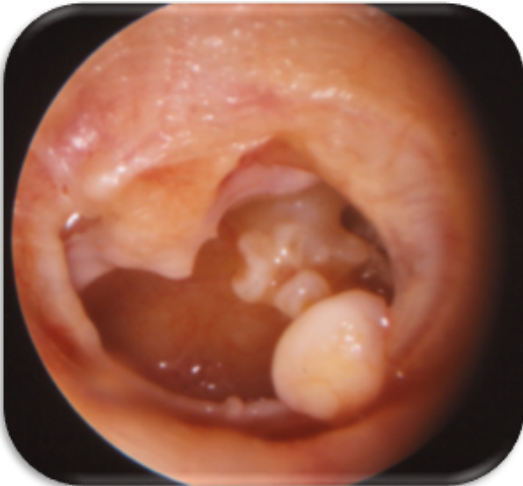A27



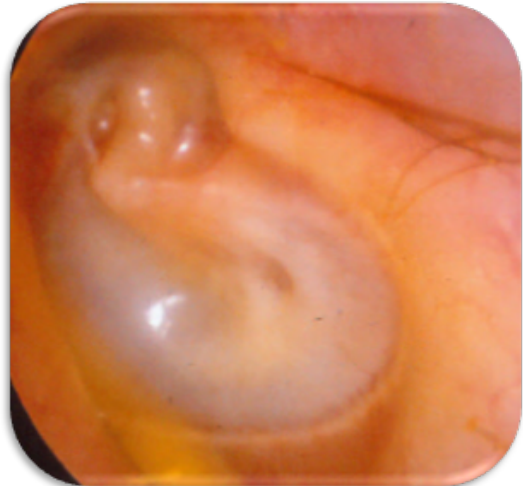
A28



A29

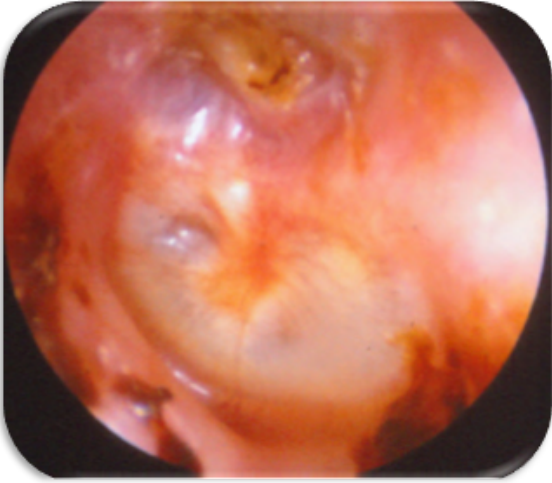


A30

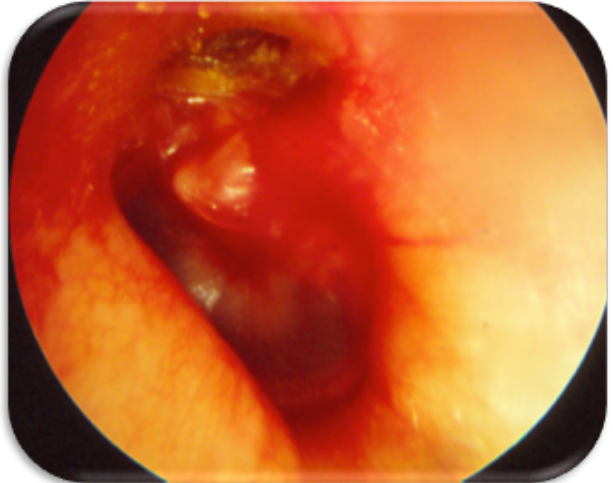


# A

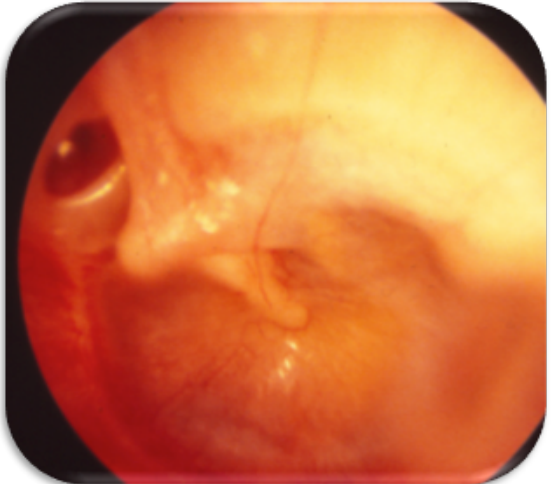
A31



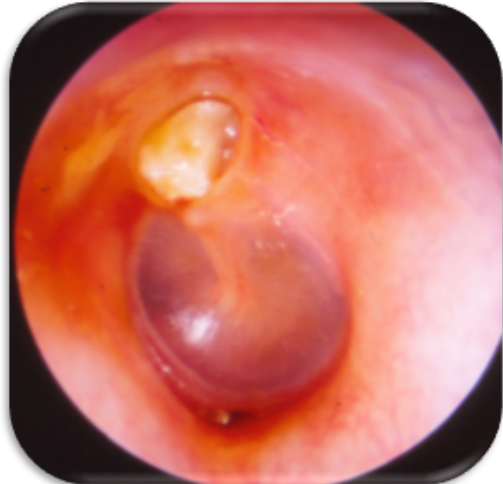A32



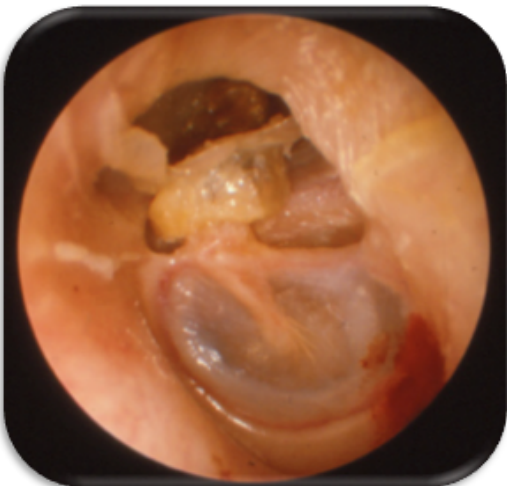A33



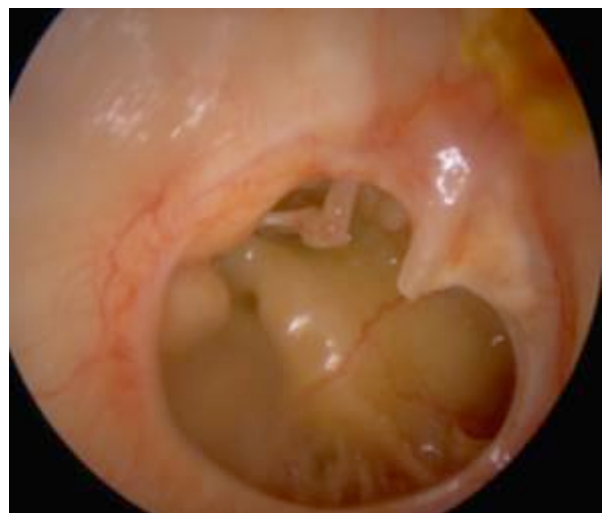A34



A35

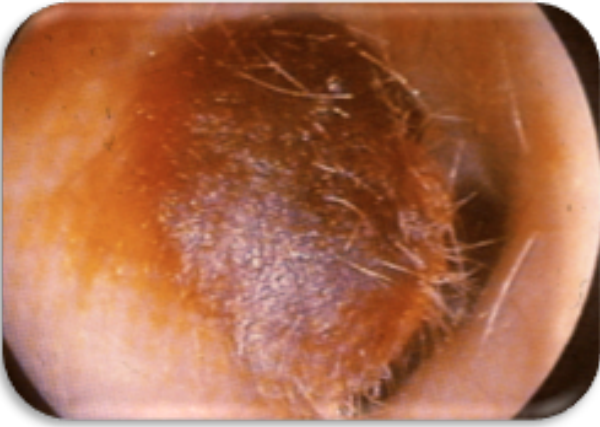


A36

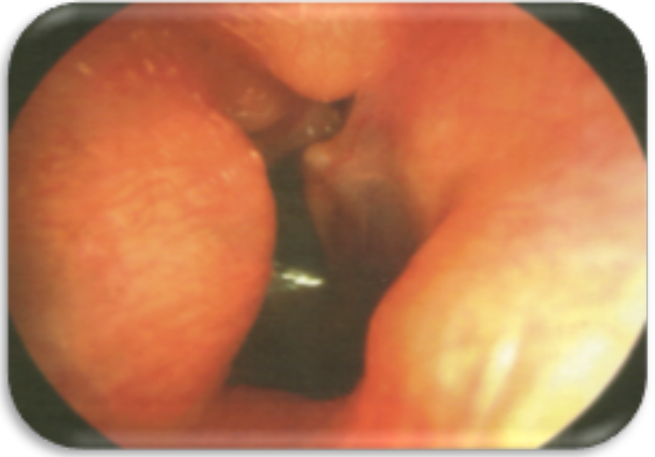


# A

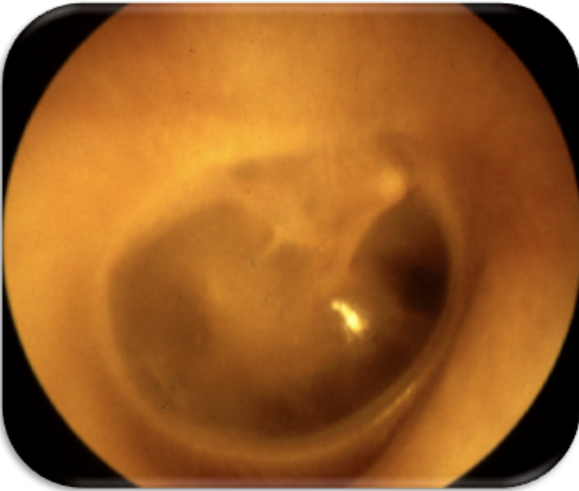
A37



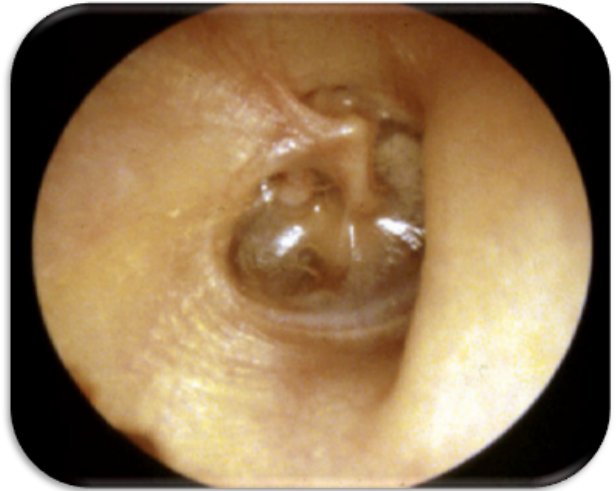
A38



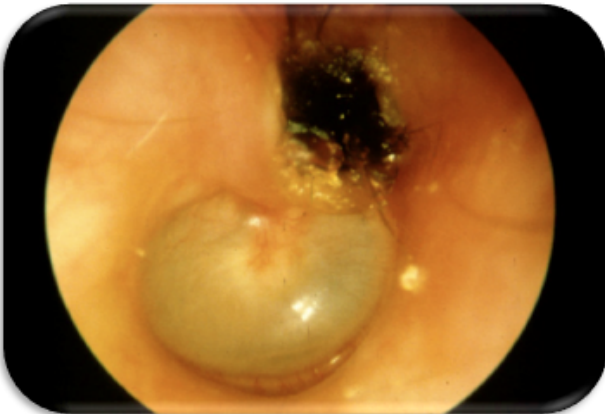A39



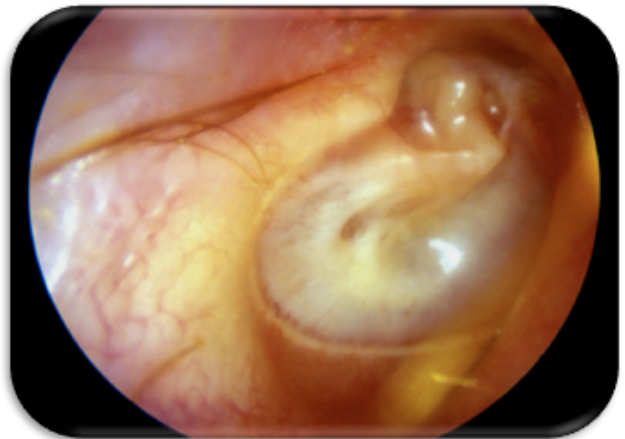
A40



A41

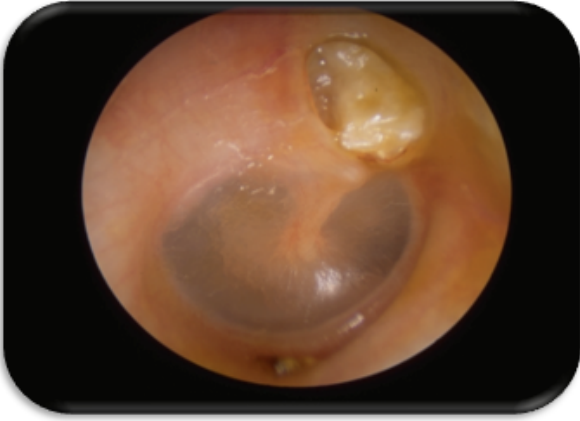

A42

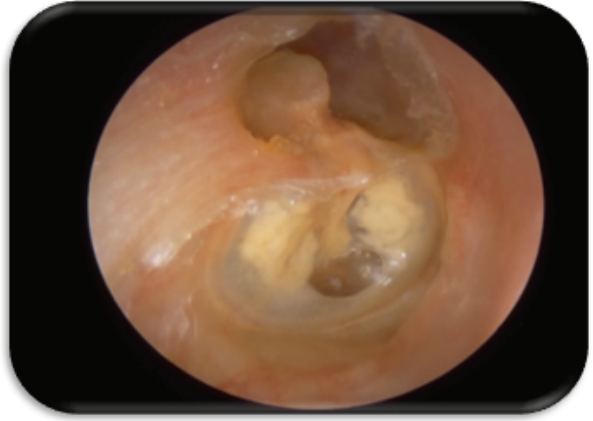

# A

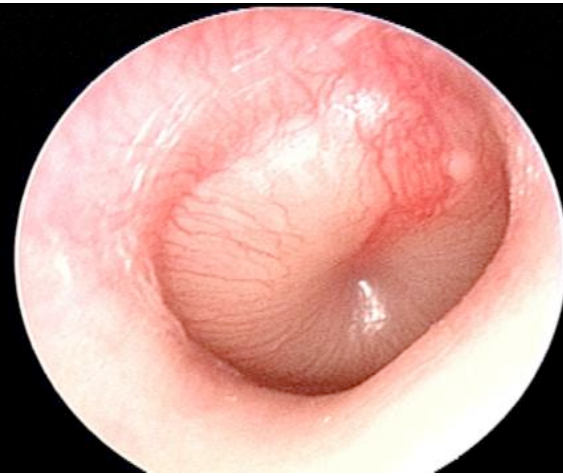
A43



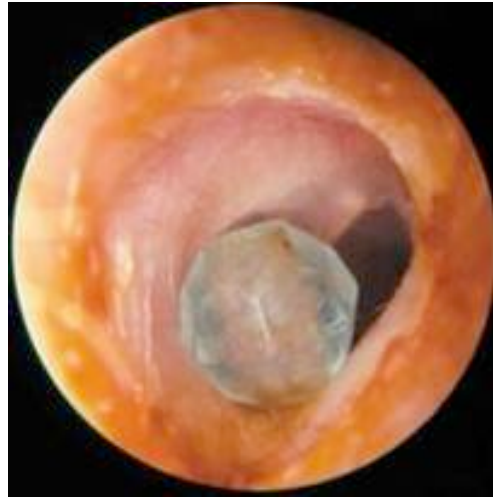A44



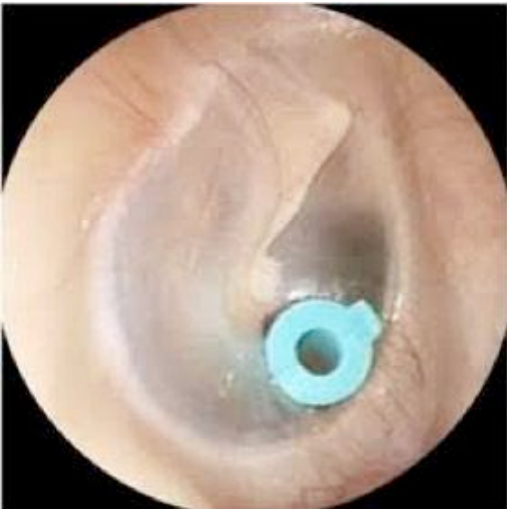A45



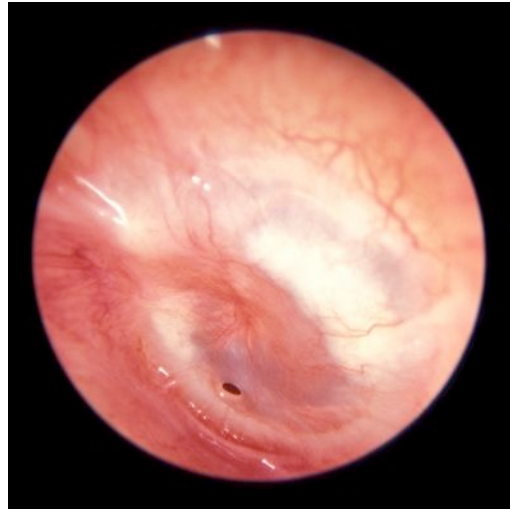
A46



A47

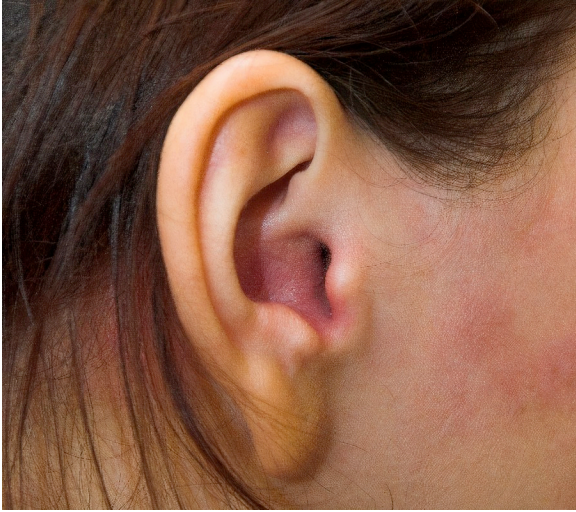

A48

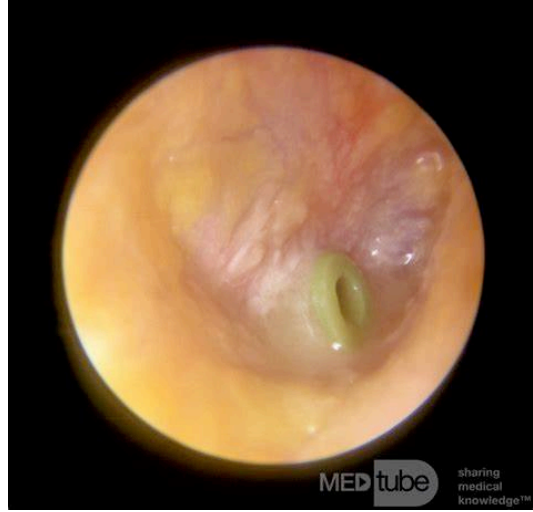

# A

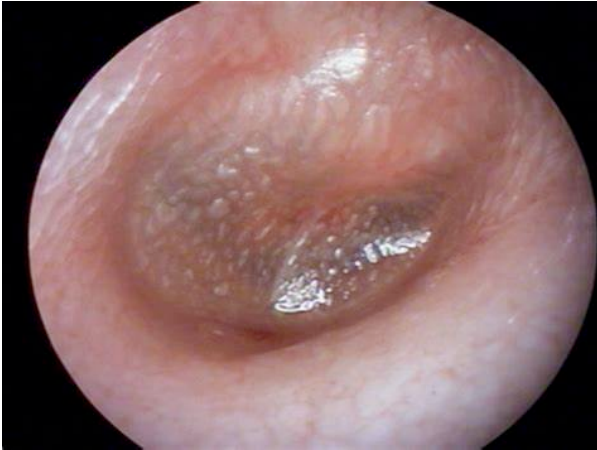A49



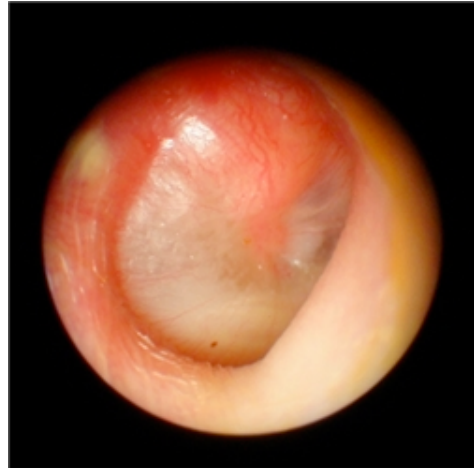
A50



A51



A52



**B**

**Anamnese**

B1

A.A.S., 18 anos, sexo masculino. Otalgia direita há cerca de 3 a 4 meses, sem otorreia ou prurido auricular, ou cerúmen . Palpação das ATM não desperta dor. É muito provável que esta otalgia reflexa neste grupo etário seja provocada pelo dente do ciso.

B2

T.D. , 74 anos, anos, sexo feminino. Perda auditiva progressiva bilateral que a levou a procurar uma casa de aparelhos auditivos. Tentou usar as próteses mas os auriculares não encaixam bem, fazem muito ruído de feedback e o técnico enviou para o ORL . Nos antecedentes nada há a evidenciar a não ser o facto de fazer regularmente mergulho desde jovem.

B3

J.H. M. ,66 anos, sexo masculino . Surdez bilateral que se foi instalando nos últimos 15 anos. Não há história de otites na infância. Trabalhou 20 anos nos estaleiros da Lisnave. Refere em paralelo com a surdez acufenos intensos .

B4

A.M.P. , 47 anos , sexo masculino. Hipocúsia esquerda há 3 meses, com sensação de líquido no ouvido, sem uma causa aparente. Na palpação cervical identifica-se uma massa cervical , de consistência dura, na parte alta da cadeia espinhal esquerda ,que o doente notou há cerca de 1 mês. A otoscopia do lado esquerdo tem alterações enquanto do lado direito é normal.

B5

Z.M.R. , 58 anos, sexo feminino. Desde sempre nota que ouve melhor do lado direito do que do lado esquerdo. Desde há uns 3 anos que nota que está a perder audição do lado esquerdo. O médico viu e perguntou se teve problemas escolares na infância o que efectivamente era verdade, ao ponto de a tirarem da escola depois da 4ª classe .

B6

J. M.D., 38 anos, sexo feminino. História de muitas otites em criança. Em adulta não tem tido problemas , no entanto sempre que se constipa fica várias semanas a ouvir mal do lado esquerdo, depois recupera espontaneamente.

B7

J. M. L , sexo masculino, 46 anos , que refere desde há 4 meses, no ouvido esquerdo , queixas de plenitude auricular e hipoacusia que se tem agravado. Há cerca de 3 semanas surgiu uma moinha persistente e que agora tem otalgia e que só alivia com analgésico . Não refere nenhum acontecimento relevante que possa relacionar com o início das queixas.

B8

J.L. S. , sexo feminino , 56 anos que refere ter sofrido de muitas otites na infância. Na adolescência as infecções passaram. No entanto refere problemas auditivos na escola e que persistem ao longo da vida. Quando se constipa a hipoacúsia agrava-se bastante

B9

A.A. M., sexo masculino, 62 anos com obstrução nasal crônica desde que se lembra. Refere hipoacusia esquerda há muitos anos e que sente que está a agravar ao longo da vida. Nega otorreia, mas confessa que protege os ouvidos da água, a conselho da sua mãe desde criança

B10

J. E. , sexo feminino , 35 anos com queixas de muitas otites em criança . Teve problemas escolares e ainda hoje ouve mal. Nunca soube o que é respirar bem pelo nariz. Não usa prótese auditiva por vergonha, porque muitas vezes acha que já precisa.

B11

Z.L. L. , sexo masculino , 48 anos, sofreu de muitas otites em criança, os pais traziam-no muitas vezes à Urgência do HSM , os médicos até já o conheciam. Não conseguiu acabar a escola primária porque não ouvia , fazia muitos erros e aconselharam os pais a arranjar-lhe uma profissão manual. Por isso é ajudante numa oficina mas tem muitos problemas no trabalho porque não perceber o que lhe dizem

B12

N.L. S. 47 anos, sexo masculino. Refere surdez bilateral toda a sua vida. Teve muita dificuldade na escola, não tinha dores mas ouvia muito mal. A professora bem tentava ajudar. Colocaram-no à frente mas como era repetente era muito alto e tinha que ficar atrás na sala. A certa altura desistiu de tentar. Há 3 anos levaram-no ao médico mas este viu e disse, que não se podia fazer nada , pois a doença tinha-se arrastado muitos anos .Talvez se tivesse sido tratado em criança , agora já era tarde.

B13

M. M. S, 33 anos, sexo feminino. Refere algumas otites em criança , mas nada de especial. Desde a adolescência , sente o ouvido esquerdo húmido de vez em quando mas raramente sai alguma coisa. Desde há uns 5 anos sai de vez em quando uma otorreia escassa mas o que a incomoda mais é um cheiro que de vez em quando surge. É um cheiro muito desagradável e quando está nessa fase tem vergonha de estar com os seus amigos.

B14

L.M.S. 63 anos , sexo masculino. Em criança sofreu muito dos ouvidos, Lembra-se em criança de purgar muito de ambos os ouvidos. Quando tinha 13 anos um médico na província mandou fazer um medicamento na farmácia e a mãe colocou essas gotas duas vezes por dia durante mês seguido. Lembra-se que ardia muito . A partir dessa fase parou o purgar. Ficou a ouvir muito mal e há pouco tempo um outro médico quando lhe viu os ouvidos ficou tão impressionado que lhe perguntou o que lhe sucedeu e disse que nunca tinha visto nada assim . Desde há anos que não molha os ouvidos , porque antes cada vez que entrava água fazia uma infecção.

B15

J.C.S., 4 anos , rapaz, que há 3 dias está ranhoso, com febre e com dores nos ouvidos. Ontem à noite a dor foi muito intensa ,a criança não dormiu porque chorava com dores. Hoje de manhã a dor aliviou e a almofada tinha uma gotas de sangue

B16

A.C. H. , 29 anos , sexo masculino . Otorreia cronica do ouvido esquerdo sempre que se constipa. A otorreia quando surge é abundante, parece o ranho do nariz. Há 3 meses levaram-no ao médico. Este observou-o , deu-lhe esta fotografia da observação, e disse-lhe que se conseguissem parar as infecções talvez o pudessem operar . Disse-lhe para não deixar entrar água e mandou colocar umas gotas de antibiótico Está optimista porque está á 3 meses sem purgar e vai voltar ao médico dentro de 3 semanas

B17

B. L..B. , 68 anos, sexo feminino. Um médico já lhe disse que tinha uma perfuração no ouvido esquerdo. Em jovem na brincadeira uma amiga deu-lhe um estalo nesse ouvido e desde então ficou assim. Já vários médicos quiseram operá-la , mas não quer , porque a audição que tem chega-lhe e o ouvido não lhe dá mais problemas. O médico recomendou-lhe que não deixasse entrar água no ouvido e é isso que faz.

B18

M. G. F, 17 anos, sexo masculino. Refere ter sido operada em criança porque tinha líquido nos ouvidos. Colocaram uns tubos que saíram uns meses depois e passou a ouvir bem. Mas já por várias vezes no verão o ouvido esquerdo infecta. Foi ao médico este ano que lhe disse que tinha uma perfuração no ouvido esquerdo e que tinha sido secundária à colocação dos tubos. Disse-lhe que teria de ser operada para encerrar a perfuração e que vão fazer a cirurgia nas suas férias.

B19

M.S. 20 anos, sexo feminino . Sabe que tem uma perfuração no ouvido esquerdo. Teve umas otites em criança, purgava com facilidade do ouvido esquerdo mas , depois de uns tratamentos que fez com gotas auriculares e tendo o cuidado de evitar a agua no ouvido a situação estabilizou. Não ouve tão bem do lado da perfuração mas como tem um bom ouvido do lado contrário já se adaptou. Vai ser operada daqui a 1 mês porque quer fazer o curso de Desporto e ter os ouvidos bons é um dos critérios.

B20

J. S.A., 52 anos, sexo masculino. Otites muito graves desde a infância. Em adulto deixou de purgar mas ouve muito mal. Os médicos disseram que não podiam prometer nada com a cirurgia. Disseram-lhe que um ouvido é pior que o outro de tal forma estão os ouvidos. Tentou usa aparelhos auditivo mas não conseguiu porque os ouvidos começaram a purgar. Agora recentemente falaram-lhe numa prótese que fica aparafusada no osso mas que não ocupa o canal auditivo. Tem muita esperança mas ainda estão a fazer testes para saber se será possível.

B21

A.M.A. sexo feminino, 42 anos. Foi ao médico porque respira mal e depois de a observarem disseram que tinha um desvio do septo. Ouve bem mas o médico quando fez a aobservação dos ouvidos disse-lhe que tinha tido muitas infecções nos ouvidos em criança. Perguntou-lhe como é que sabia e o médico disse que tinha aspecto disso porque tinha cicatrizes no tímpano e falou-lhe em timpanosclerose ligeira. Disse para não se preocupar-

B22

J.J. L. sexo masculino , 38 anos. Ficou com os ouvidos tapados na aterragem do avião. Estava um pouco constipado quando viajou mas nada preocupante. O facto é que quando o avião começou a descer

começou com otalgias e embora as dores tenham passado , continua a ouvir mal passados 3 dias, parece que esta no fundo de um poço

B 23

T.M.S. , 50 anos, sexo feminino. Queixas de surdez ligeira há 4 anos. Foi ao médico e este perguntou-lhe se teve muitas otites em criança. Efectivamente lembra-se de muitas dores de ouvidos e de várias idas ao médico. Depois passou tudo e até já se esquecia.

B24

F.F, , sexo feminino, 61 anos . Discreta dificuldade auditiva desde sempre, mas que lhe permite uma comunicação sem problemas. Em criança teve várias otites , foi operada aos 4 anos tendo colocado tubos transtimpânicos. Desde criança que não deixa entrar água nos ouvidos. Quando se descuida tem infecções no ouvido esquerdo

B25

M.T.B. , sexo masculino ,78 anos. Surdez no ouvido esquerdo desde que se lembra. Teve muitas infecções nos ouvidos em criança. Lembra-se de muitas idas ao médico etina muitas dores. Em adulto deixou de purgar. Não deixa entrar água nos ouvidos desde a adolescência. Ouve muito mal do lado esquerdo e agora com a idade utiliza uma prótese auditiva do lado direito. O médico disse-lhe que não deveria usar prótese auditiva do lado esquerdo.

B26

F. P. , 66 anos , sexo masculino , internado na Infecto por meningite bacteriana . Refere desde há 4 anos otorreia escassa e fétida no ouvido direito. Fizeram otoscopia e disseram-lhe que ia ser operado porque a meningite tinha sido provocada pela infecção do ouvido.

B27

A.S.,16 anos , sexo feminino. Está à espera de ser operada ao ouvido direito. Teve muitas otites em criança e ficou uma perfuração. Já há 3 anos que não tem otorreia. Toma muito cuidado para não entrar água. Disseram-lhe que ia ficar bem e depois já poderia molhar a cabeça à vontade. Em relação á pequena perda auditiva disseram que em princípio ia recuperar a audição.

B28

J.S. J., 62 anos , sexo masculino. Surdez moderada do ouvido esquerdo e audição normal d lado direito. Em criança estava sempre a deitar pús abundante do ouvido esquerdo. Era tanto que tapava com um algodão . Depois fez um tratamento com gotas auriculares e deixou de purgar. Sabe que tem uma perfuração . falaram-lhe em operar mas não quer . Disseram que o único cuidado era evitar a água e que em princípio não haveria complicações.

B29

M.A. S., 55 anos, sexo masculino. Surdez bilateral. Foi um mártir dos ouvidos até aos 16 anos. Estava sempre a purgar e tinha dores de ambos os lados. Fez uns tratamentos e deixou de purgar mas ficou surdo. Disseram-lhe que ambos os ouvidos sofreram muito, que agora estão cicatrizados, e que não valeria a pena operar e fazer uma timpanoplastia. Tentou usar próteses auditivas mas ficava muitas vezes com otorreia.

Agora , desde que foi operado e colocou uma prótese de vibração, aparafusada no osso atrás da orelha ( prótese BAHA) está a ouvir muito melhor

B30

B.R. S. , 29 anos , sexo feminino. Sensação de ouvido tapado do lado esquerdo desde a adolescência. Obstrução nasal crónica , mais acentuada do lado esquerdo. Fizeram um TAC e querem operá-la a um desvio do septo. Disseram que o facto de respirar mal estava a provocar consequências no ouvido esquerdo e que a longo prazo ia ter problemas sérios no ouvido , por isso vai ser operada ao nariz.

B31

P.B.D., 36 anos, sexo masculino. Desde há cerca de 5 anos com episódios de otorreia escassa e fétida do lado esquerdo. Nunca teve dores. Ouve bem mas sente o ouvido com uma moinha permanente no ouvido esquerdo. Não sabe bem o que fazer. Fizeram um TAC dos ouvidos e disseram-lhe que deveria ser operada. Está muito reticente em ser operado , porque quase não tem queixas e ouve bem e disseram-lhe que ia perder audição após a cirurgia. Vai pedir outra opinião.

B32

A.N., 64 anos ,sexo masculino. Tem tido vertigens . Notaram que sai um cheiro muito desagradável do ouvido esquerdo e de vez em quando tem uma discreta otorreia. O médico quando o observou ficou preocupado , porque ao pressionar o tragus contra o orifício do canal auditivo externo desencadeou uma vertigem. Foi pedido um TAC dos ouvido de urgência s e disseram que tem de ser operado rapidamente. Disseram que não lhe podiam prometer que ficasse a ouvir na mesma, porque muitas vezes nestes casos têm de remover a doença do ouvido todo, só depois é que se pensa na função auditiva. Neste momento está à espera de ser operado nos próximos dias

B33

A.R.S., 48 anos, sexo feminino. No exame de Medicina do Trabalho fizeram a otoscopia e enviaram-na para um ORL. Não tem queixas auditivas . Ouve bem e não tem otorreia nem otalgias. Em criança lembra-se que andou a ser tratada de otite serosa. Nunca foi operada. O ORL , depois de fazer um TAC dos ouvidos e do nariz disse-lhe que tem de ser vigiada anualmente, pois tem uma retracção ou uma perfuração na parte alta do tímpano e não sabe como vai evoluir

B34

M. I. S., 64 anos, sexo feminino. Desde há vários anos que sente um cheiro horrível do ouvido esquerdo .Tenta disfarçar com perfumes mas está cada vez mais intenso. Tem uma discreta otorreia de vez em quando. Desde há uma ano sente que ouve pior do lado esquerdo e só usa o telemóvel do lado direito. Agora veio à Urgência porque desde há 3 dias que a metade esquerda da face não mexe bem e nota-se muito quando sorri. Sente que está a piorar de dia para dia. Por isso veio àUrgência. Pediram um TAC e o médico foi falar com o seu chefe de equipa e parece que a querem operar ainda hoje.

B35

V. G. 62 anos, sexo masculino. Surdez do ouvido esquerdo há vários anos e que se tem agravado. De vez em quando episódios de otorreia escassa mas sempre com um cheiro nauseabundo. Na consulta de ORL disseram que tinha uma forma de otite crónica muito agressiva e que ia corroendo as paredes ósseas e podia provocar complicações graves . Querem operá-lo porque não conseguem controlar a extensão da doença dentro do ouvido.

B36

O. F. 58 anos , sexo feminino. Surdez bilateral . Teve muitas otites em criança . Com muitos tratamentos a otorreia desapareceu e ficou com surdez dos dois lados. Tem imenso cuidado com a água. Tem-se aguentado assim a vida toda , mas agora está a sentir maior dificuldade auditiva. Andou a adiar a operação mas agora vai ter de ser porque assim não consegue utilizar uma prótese auditiva. Disseram-lhe que a situação é idêntica dos dois lados, que a surdez agora ia aumentar pela idade e por isso pelo menos um dos ouvidos deveria ser submetido a uma timpanoplastia.

B37

W.H.M., 6 anos , sexo feminino . Queixas de Otalgia direita há 3 dias . Veio à Urgência de Pediatria. Fizeram a otoscopia mas mandaram para ORL porque encontraram cerúmen e não conseguiam ver o tímpano. Disseram que o ORL resolveria o problema da cera e logo se saberia o que tinha.

B 38

J.C.R. 29 anos , sexo masculino. Passa a vida na praia a fazer surf. Desde há cerca de 1 ano que quando sai da água sente os ouvidos tapados, e parece que esta cada vez pior. Às vezes só alivia 2 a 3 dias depois do banho.

B 39

D. T., 67 anos, sexo masculino. Vem à consulta por uma dor permanente no ouvido direito há 4 meses. Começou com uma moinha mas agora é mais intensa. Não ligou porque pensou que era cera. O médico viu o ouvido e disse-lhe que o ouvido estava bem, palpou as articulações temporomaxilares que estavam bem. Perguntou se era fumador e se tinha outras queixas. Efectivamente os hábitos tabágicos são pesados , chega a fumar 2 maços por dia e já fuma desde os 18 anos. Perguntou a seguir se sentia rouquidão , dores na garganta, falta de ar, ou alguma massa no pescoço. Na verdade desde há 2 meses que sente ao engolir algo a arranhar, como se fosse uma espinha. O médico viu a boca e escreveu uma carta urgente para vir ao ORL , e disse para voltar e dizer-lhe como tinha corrido.

B39 a

L. L. 72 anos , sexo masculino. Vem à consulta por dificuldade auditiva que se vem agravando. Queixa-se que o problema é não perceber, ele até ouve. A esposa diz que o marido está cada vez mais isolado porque não consegue entender as conversas. O casal vem ao médico porque talvez possa limpar a cera . O médico faz a otoscopia e diz que não é por acumulação de cera. O médico pediu um audiograma em que se identifica uma perda bilateral nas frequências agudas, recomendou umas próteses auditivas e aconselhou a esposa a falar de frente para o marido e que não deveriam conversar muito com outros ruídos à volta , como por exemplo ter o televisor com o som com volume alto.

B40

L.B.F. 7 anos sexo feminino. Criança que tinha um bom aproveitamento escolar e que nos últimos 3 meses não está a fazer nada bem na escola. Parece muito distraída faz muitos erros nos ditados. A professora chamou os pais e conversaram . A criança foi ao psicólogo mas não encontraram nenhuma explicação. Lembraram-se de mandar ver os ouvidos e mal o médico fez a otoscopia disse aos pais que tinha descoberto a razão porque é que a menina estava a fazer mal na escola

B41 e B42

F. S. 47 anos, sexo masculino. Há cerca de ano queixa-se de um pressão no ouvido direito. Não refere otalgia nem otorreia e a audição é normal. Foi visto numa consulta e disseram-lhe que era um fragmento de cerúmen e que não existia nenhum problema. Agora é visto por si e pela localização não fica tranquilo. Assim envia ao colega de ORL que aspira o cerúmen e a observação agora é a da figura A 42.

B43

F. B. M., 48 anos, sexo masculino. Internado na Unidade de Cuidados Intensivos por abscesso cerebral. O ORL observou o doente em coma e observou esta matéria esbranquiçada ao nível da membrana de Shrapnell do tímpano direito. Quando observaram o TAC cranioencefálico verificaram uma erosão marcada da parede externa e da parede superior do ático. A ORL está neste momento a combinar efectuar a cirurgia de Urgência e avisou também a Neurocirurgia.

B 44

A.G.T. 92 anos, sexo masculino. Surdez marcada do lado direito, que se foi instalando ao longo da vida. Desde há cerca de 10 anos que vem duas vezes por ano à Consulta de ORL onde é habitualmente aspirado o ouvido. Dizem-lhe sempre que se fosse mais novo deveria ser operado, mas que pela sua idade decidiram vigiar e só operar se houver uma complicação. Sempre que vai à consulta o médico chama os Estudantes para virem ver o ouvido dele.

B45

J.M. C.P., 6 anos, sexo masculino. Crianças com otalgia direita há 48 horas, febre, rinorreia e congestão nasal e que se tem acentuado. Foi hoje à tarde à Urgência de Pediatria, diagnosticaram uma otite média aguda e medicaram. Avisaram os pais que hoje à noite as dores iam aumentar, que provavelmente iriam sair secreções do ouvido, e que em seguida deveria diminuir a dor.

B46

A.M.P., 5 anos, sexo feminino. A criança foi ter com a mãe e apontava para o ouvido direito com um ar comprometido. Não refere otalgia ou otorreia. De fora via-se algo. O médico quando fez a otoscopia esclareceu a situação. Enviou à Urgência de ORL onde resolveram o assunto facilmente.

B47

M.R.P., 4 anos, sexo masculino. Criança que sofria de otite serosa e que lhe provocava problemas de comportamento. Ficava a brincar sozinha no recreio e dentro da sala de aula estava no mundo dela, parecia sempre distraída. Foi operada em Fevereiro, modificou o seu comportamento na sala de aula e no recreio. Actualmente, no mês de Junho, vem à consulta porque os pais querem saber o que fazer no verão em relação aos ouvidos.

B48

P.I.F., 42 anos, sexo feminino. Actualmente sem queixas. Em criança teve muitas otites. Os médicos ainda hoje lhe recomendam que não deixe entrar água nos ouvidos. Quando se assoa sente um silvo no ouvido esquerdo.

B49

A.P.M., 35 anos , sexo feminino. Otalgia , prurido auricular, alguma otorreia, há 4 dias no ouvido direito. Quando se mexe no pavilhão auricular direito a otalgia agrava-se. Não consegue introduzir o espéculo no canal auditivo porque está muito edemaciado e acentua a dor. Nunca teve um episódio destes. Refere ter estado numa piscina há cerca de 1 semana.atrás.

B50

J.L. S. 6 anos , sexo feminino. Criança com problemas articulatórios na fala em que se diagnosticou uma otite serosa. Foi operada no mês de Maio. Agora estamos em Agosto a criança esteve na piscina e começou a ter dores no ouvido direito e sai pús abundante.

B51

J.C.R. 7 anos , sexo masculino. Criança com uma infecção nasal e faríngea que se iniciou há 3 dias. Ontem começou com dores no ouvido direito e que tem vindo a acentuar-se.

B52

A.M.N, 8 anos , sexo masculino . História de otites médias agudas com alguma frequência. Na primeira infância era quase mensal, agora tem 2 a 3x por ano. Neste momento está com otalgia direita há 3 dias, iniciou o antibiótico oral , analgésico e vasoconstritor nasal há 2 dias. Está melhor da otalgia mas sente o ouvido direito tapado



C

Diagnóstico



## Diagnosticos:

- C1- Otite externa
- C2 - Rolhão de cerúmen
- C3 - Eczema do Canal auditivo externo
- C4 - Exostoses do canal auditivo externo
- C5 - Corpo estranho do canal auditivo externo
- C6 - Otite media aguda
- C7 - Otite serosa
- C8 - Otite adesiva
- C9 - Retracção timpânica
- C10 - Bolsa de retracção da pars tensa
- C11 - Bolsa de retracção da pars flaccida
- C12 - Perfuração do quadrante antero superior
- C13 - Perfuração do quadrante antero-inferior
- C14 - Perfuração dos quadrantes inferiores
- C15 - Bolsa de retração postero-superior da pars tensa
- C16 - Bolsa de retracção da membrana de Shrapnell ( pars flaccida)
- C17 - Matriz de colesteatoma
- C18 - Perfuração sub total
- C19 - Otorreia
- C20 - Tubo transtimpânico
- C21 - Tubo transtimpânico com otorreia
- C22 - Otorreia e perfuração mesotimpânica
- C23 - Otorreia com perfuração da membrana de Shrapnell
- C24 - Otoscopia normal
- C25 - Perfuração e timpanosclerose
- C26 - Timpanosclerose
- C27 - Otosclerose
- C28 - Presbiacúsia
- C29 - Otalgia reflexa por emergência do ciso
- C30 - Otalgia reflexa por tumor do seio piriforme
- C31 - Otalgia por disfunção da ATM
- C32 - Otite serosa associada a fenda palatina
- C33 - Surdez de percepção congénita
- C34 - Doença de Ménière
- C35 - Paralisia facial como complicação de colesteatoma
- C36 - Abscesso cerebral como complicação de colesteatoma
- C37 - Otite média crónica purulenta simples em actividade
- C38 - Sequela de otite media crónica
- Otite media aguda em recuperação
- C39 - Otite serosa após otite media aguda
- C40 - Interrupção da cadeia ossicular em otite adesiva
- C41 - Retracção da pars tensa e pars flaccida
- C42 - Interrupção da cadeia ossicular como sequela de otite crónica
- C43 - Cerúmen a encubrir a região da pars flaccida
- C44 - Bolsa de retracção da membrana de Shrapnell
- C45 - Perfuração da pars flaccida
- C46 - Perfuração da membrana de Shrapnell com erosão do muro do ático , exposição alargada do ático , e destruição dos ossículos ao nível do ático
- C47 - Larga perfuração da pars tensa em fase de sequela , com preservação do debrum anular de Guerlach

- C48 - Otite media aguda com abaulamento e próximo da ruptura espontânea
- C49 - Perfuração punctiforme da pars tensa com timpanosclerose da membrana do tímpano
- C50 - Surdez de percepção por traumatismo sonoro
- C51 - Surdez súbita
- C52 - Surdez por neurinoma do acústico
- C53 - Atraso escolar associado a perda auditiva por otite serosa
- C54 - Atraso de linguagem por otite serosa
- C55 - Alterações do comportamento pela perda auditiva de otite serosa
- C56 - Acúfenos associados surdez de percepção
- C57 - Otolgia reflexa por tumor do cavum
- C58 - Otite serosa unilateral como primeiro sinal de um tumor do cavum
- C59 - Perfuração timpânica após barotraumatismo

# Registo de combinações

<b>n°</b>	<b>A anamnese</b>	<b>B imagem</b>	<b>C diagnóstico</b>
1			
2			
3			
4			
5			
6			
7			
8			
9			
10			
11			
12			
13			
14			
15			

<b>n°</b>	<b>A anamnese</b>	<b>B imagem</b>	<b>C diagnóstico</b>
16			
17			
18			
19			
20			
21			
22			
23			
24			
25			
26			
27			
28			
29			
30			



Faculdade <sup>1825</sup>  
de Medicina

## 100 ANOS ORL-FMUL



### **Contacto:**

Projecto Manual de ORL dos Estudantes da FMUL

Clínica Universitária de ORL, FMUL

Prof. Óscar Dias

[oscardias@fm.ul.pt](mailto:oscardias@fm.ul.pt)

[oscarpdias@gmail.com](mailto:oscarpdias@gmail.com)