



TRABALHO FINAL

MESTRADO INTEGRADO EM MEDICINA

Clínica Universitária de Pediatria

Testículos intra-pélvicos, desafio cirúrgico

Gonçalo Filipe Gonçalves Salgueiro

Orientado por:

Prof. Dr^a Miroslava Gonçalves Gonçalves

Junho'2023

Resumo:

A **criptorquidia** consiste na ausência da descida espontânea de um ou ambos os testículos para a bolsa escrotal homóloga, aquando do nascimento, consequência da ineficácia do processo de descida testicular que ocorre durante a vida fetal. É a patologia genitourinária mais comum em recém-nascidos do sexo masculino.

A maioria dos testículos criptorquídicos são palpáveis em algum local, ao longo do seu trajeto (80%). Contudo, estima-se que cerca de 20% não conseguem ser identificados. Destes, cerca de 15-34% são **intra-abdominais**, os quais serão o foco deste trabalho, e geralmente estão localizados próximos aos vasos ilíacos, na cavidade abdominal ou próximos ao anel interno, na fossa ilíaca.

Apesar da criptorquidia em si não provocar nenhum sintoma relevante, a sua correção cirúrgica precoce é importante devido aos riscos de complicações a curto e longo prazo.

Os testículos intra-abdominais (TIA) correspondem a um grande desafio cirúrgico. A laparoscopia tornou-se no Gold Standard para identificar e tentar tratar os testículos não palpáveis com grande sensibilidade e especificidade, sendo o procedimento de Fowler-Stephens por via laparoscópica e em dois tempos um procedimento de rotina para TIA recomendado pelos consensos e diretrizes de especialistas nacionais e internacionais.

Apresento o caso de um menino de 5 anos com o diagnóstico de criptorquidia bilateral e saliento o procedimento cirúrgico realizado no testículo direito, de localização intra-abdominal, o qual foi sujeito, aos dois tempos do procedimento de Fowler-Stephens.

Partindo deste caso clínico, realizarei uma exposição do tema, com particular relevo para a etiologia, epidemiologia, clínica, diagnóstico, tratamento e follow-up dos testículos intra-abdominais.

Os dados do caso clínico em questão foram obtidos através da consulta do processo clínico do doente e foi feita uma revisão da literatura relativa à criptorquidia.

Palavras-Chave: Testículo intra-abdominal; Orquidopexia; Procedimento cirúrgico de Fowler-Stephens;

Abstract

Cryptorchidism is the absence of spontaneous descent of one or both testicles into the homologous scrotum at birth, because of the ineffectiveness of the process of testicular descent that occurs during fetal life. It is the most common genitourinary pathology in male newborns.

Most cryptorchid testes are palpable somewhere along their course (80%). However, it is estimated that about 20% cannot be palpated. Of these, about 15-34% are intra-abdominal (they will be the focus of this work and are usually located close to the iliac vessels, in the abdominal cavity or close to the internal ring, in the iliac fossa.). Although cryptorchidism itself does not cause any relevant symptoms, its early surgical correction is important due to the risks of complications in the short and long term.

Although cryptorchidism itself does not cause any relevant symptoms, its early surgical correction is important due to the risks of complications in the short and long term.

IATs represent a major surgical challenge. Laparoscopy has become the Gold Standard for identifying and trying to treat non-palpable testes with great sensitivity and specificity, with the laparoscopic Fowler-Stephens procedure being a two-stage routine procedure for TIA recommended by the consensus and guidelines of national experts.

I present the case of a 5-year-old boy diagnosed with bilateral cryptorchidism. The focus is on the treatment of his right testicle, intra-abdominal, subject to the two surgical stages of the Fowler-Stephens procedure.

Starting from this clinical case, I will make an exposition of the theme, with particular emphasis on the etiology, epidemiology, clinic, diagnosis, treatment, and follow-up of intra-abdominal testicles.

In order to carry out this thesis, the data of the clinical case in question were obtained by consulting the patient's clinical file and a review of the literature on cryptorchidism was carried out.

Key-words: Intra-abdominal testicle; orchidopexy; Fowler-Stephens surgical procedure.

O Trabalho Final de Mestrado é da exclusiva responsabilidade do seu autor, não cabendo qualquer responsabilidade à FMUL pelos conteúdos nele apresentados.

Agradecimentos

Em primeiro lugar, queria dedicar um agradecimento especial à Professora Doutora Miroslava Gonçalves, por todo o apoio dedicado ao longo da orientação e redação do presente trabalho.

Em segundo lugar, e não menos importante agradecer à minha família, principalmente, aos meus pais e à minha avó, por toda a confiança que sempre depositaram em mim e pelo esforço e paciência ao longo destes 6 anos.

E, por último, aos meus amigos, aos que me acompanharam desde o início e àqueles que se foram juntando ao longo desta longa, árdua, mas incrível caminhada.

Índice

Introdução	8
Caso Clínico	9
Criptorquidia – Aspectos Teóricos:.....	13
Fisiopatologia:	13
Etiologia e Fatores de Risco:.....	13
Epidemiologia:.....	13
Classificação e Localização:	14
Clínica:.....	14
Diagnóstico:.....	14
Vascularização e Função Testicular:	15
Tratamento:	16
Complicações:.....	18
Prognóstico e Follow-up:	19
Discussão do Caso Clínico	21
Conclusão.....	24
Referências Bibliográficas.....	25

Introdução

A Criptorquidia é um termo de origem grega que significa “testículo escondido” (cripto = escondido + orquis = testículo).

É a patologia genitourinária mais comum em recém-nascidos do sexo masculino e consiste na ausência da descida espontânea de um ou ambos testículos para a bolsa escrotal homóloga, aquando do nascimento, consequência da ineficácia do processo de descida testicular que ocorre durante a vida fetal. Assim sendo, os testículos podem ficar retidos em qualquer local, desde a cavidade abdominal até ao canal inguinal. [1;2]

A inspeção e palpação do escroto faz parte do exame pediátrico de todos os bebés recém-nascidos do sexo masculino, sendo a maioria dos testículos criptorquídicos, palpáveis em algum local, ao longo do seu trajeto. Contudo, estima-se que cerca de 20% não conseguem ser identificados. [3;4] Dentro destes 20%, cerca de 15-34% são intra-abdominais. [5]

Os testículos intra-abdominais (TIA) são assim definidos como não palpáveis ao exame objetivo e estão geralmente localizados próximos aos vasos ilíacos, na cavidade abdominal ou próximos ao anel interno, na fossa ilíaca. [6;7]

Apesar da criptorquidia em si não provocar nenhum sintoma relevante, a sua correção cirúrgica precoce é importante devido aos riscos de complicações a curto e longo prazo.

Os TIA correspondem a um grande desafio cirúrgico. Assim sendo, a laparoscopia tornou-se no Gold Standard para identificar, e tentar tratar os testículos não palpáveis com grande sensibilidade e especificidade, mudando a abordagem do testículo intra-abdominal em relação ao procedimento tradicional que começava com uma exploração inguinal e resultava na maioria das vezes numa orquidectomia. [7;8]

Atualmente, o procedimento de Fowler-Stephens (F-S) por via laparoscópica e em dois tempos tornou-se num procedimento de rotina para TIA e é recomendada pelos consensos e diretrizes de especialistas nacionais e internacionais. [9]

Caso Clínico

S. U. B., sexo masculino, na altura com 3 anos e 7 meses (Data de Nascimento: 23/11/2016), natural da Guiné-Bissau, mas residente na Amadora (Portugal).

De Antecedentes Pessoais apresenta como relevantes:

- **Criptorquia Bilateral** e Fimose (Seguido em Consulta de Cirurgia Pediátrica no CHULN-HSM)
- Antecedentes Cirúrgicos:
 - **Laparoscopia exploradora + Orquidopexia simples esquerda, por via inguinal** (testículo esquerdo (TE) encontrava-se no orifício inguinal interno) **(25/09/2019)**;
 - **Laqueação alta do canal peritoneo-vaginal, por via inguinal (25/09/2019)**;
- Alergias → Desconhece;
- Antecedentes Anestésicos → sem intercorrências;

Após período de seguimento nas consultas de Cirurgia Pediátrica, é proposto novamente para cirurgia. Neste caso, para o testículo direito (TD), **de localização intra-abdominal**.

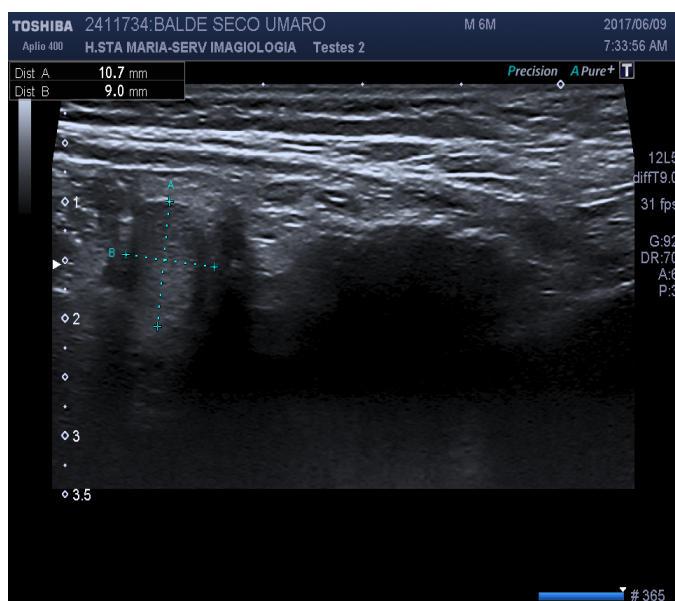


Imagem 1 - Ecografia pélvica (9.6.2017) Testículo direito (10.7x 9mm) intra-abdominal, adjacente aos vasos ilíacos externos homolaterais.

O doente foi submetido, a **23/06/2020**, nesta altura com 3 anos e 7 meses, a uma laparoscopia exploradora. Através desta, confirmou-se o achado anterior de testículo direito intra-abdominal, macroscopicamente normal, mas com vasos curtos, não permitindo a realização de uma orquidopexia direta.

Face aos achados laparoscópicos, realizou-se o **1º Tempo do Procedimento de Fowler-Stephens à direita**, com laqueação dos vasos espermáticos com clips e posterior secção dos mesmos. Foi também feita circuncisão cultural. Ambos os procedimentos decorreram sem intercorrências. Foi realizada infiltração das portas da laparoscopia e dos nervos penianos com ropivacaína e profilaxia antibiótica com cefazolina.

Apresentou boa evolução clínica, pelo que teve alta ao 1º dia pós-operatório, ficando orientado para continuar seguimento nas consultas de Cirurgia Pediátrica.

Foi alertado para os cuidados a ter no pós-operatório, nomeadamente: Manter analgesia em SOS se dor; Ibuprofeno 8/8h durante 3 dias; Gelo protegido no pénis (durante 15min várias vezes ao dia) e cuidados locais de lavagem e aplicação de vaselina; Restrição de atividade física durante 1 mês.

Manteve, tal como já referi, o acompanhamento nas consultas de Cirurgia Pediátrica, tendo sido proposto para continuação do tratamento cirúrgico.

A **13/12/2021**, já com 5 anos, voltou a ser internado com o intuito de finalizar o procedimento de Fowler Stephens. Foi assim submetido, a **14/12/2021**, ao **2º Tempo do Procedimento de Fowler-Stephens à direita**, com colocação do testículo intra-abdominal em posição escrotal, na bolsa homóloga.

O procedimento decorreu sem intercorrências, não havendo necessidade de laqueação do gubernáculo de testis. Realizou antibioterapia profilática com cefazolina.

O internamento na enfermaria de Cirurgia Pediátrica decorreu sem intercorrências, tendo-se mantido apirético e com queixas álgicas bem controladas. Pela estabilidade clínica teve alta ao 2º dia de pós-operatório, mantendo orientação para a consulta externa, com o intuito de continuar o seu seguimento.

Na consulta de follow-up, 3 meses depois do tratamento cirúrgico estar completo, a **09/03/2022**, foi possível visualizar e palpar o testículo direito na bolsa escrotal homóloga. Em contrapartida, do lado esquerdo palpava-se uma pequena estrutura a nível escrotal alto.

Na consulta a **12/09/2022**, à observação, o testículo direito encontrava-se na bolsa, enquanto o testículo esquerdo se encontrava em posição escrotal alta/inguinal baixa.

- Exames complementares de diagnóstico a destacar:

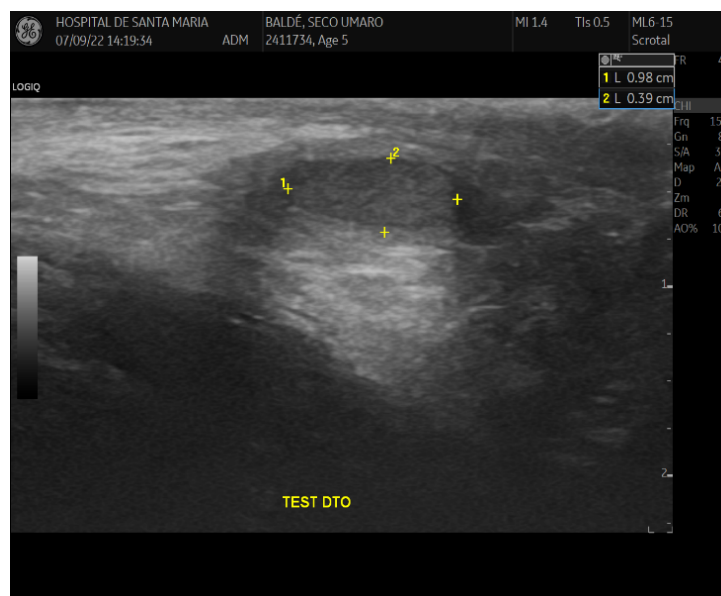


Imagem 2 - Ecografia escrotal (7.9.2022) - Testículo Direito na bolsa escrotal (10x4mm), sem alterais focais e sem hidrocelo valorizável.

- **Ecografia Escrotal:** “Identificam-se ambos os testículos nas bolsas escrotais, que apresenta ecoestrutura discretamente heterogênea, tendo o testículo esquerdo morfologia mais alongada face ao testículo contralateral (**TD com 10x4 mm** e TE com 15x4 mm). Sem evidência de alterações focais. Epidídimos de difícil individualização. Sem valorizável hidrocelo.”

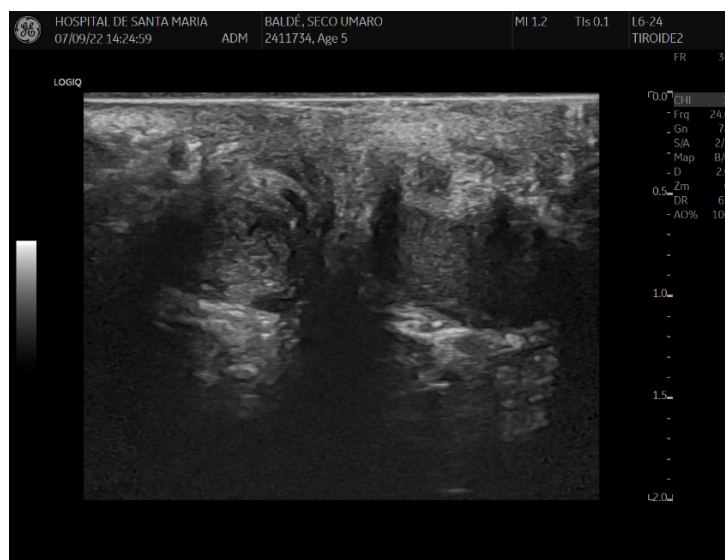


Imagem 3 - Ecografia escrotal (7.9.2022) – Ambos os testículos nas bolsas escrotais homólogas.

Atualmente com quase 7 anos, na consulta de **10/03/2023**, apesar das bolsas escrotais serem pequenas, palpavam-se os dois testículos nas mesmas. Nova ecografia escrotal marcada para o final deste ano.

Criptorquidia – Aspectos Teóricos:

Fisiopatologia:

Tal como já foi referido anteriormente, a criptorquidia consiste na ausência da descida espontânea de um ou ambos testículos para a bolsa escrotal homóloga, aquando do nascimento, consequência da ineficácia do processo de descida testicular que ocorre durante a vida fetal. Assim sendo, os testículos podem ficar retidos em qualquer local, desde a cavidade abdominal até ao canal inguinal. [1]

Etiologia e Fatores de Risco:

As causas desta patologia são ainda um pouco desconhecidas, podendo a interrupção da descida testicular ser desencadeada por fatores genéticos, hormonais e anatómicos. [3;10]

Como **Fatores de Risco** importantes é de salientar: [2;7]

- Parto pré-termo (< 37 semanas de gestação);
- Restrição do Crescimento Intrauterino;
- Baixo Peso ao nascimento (< 2500g);
- Malformações fetais, como defeitos do tubo neural, defeitos da parede abdominal (Ex: Bebés com malformações congénitas urológicas ou da parede abdominal, como por exemplo hipospádia, também são mais propensos a ter criptorquidia);
- História Familiar de criptorquidia (A existência de um padrão de herança familiar já foi demonstrada em estudos realizados, na medida em que se um pai ou irmão tiver história de criptorquidia, o recém-nascido terá um risco superior de vir a desenvolver esta condição.);
- História Familiar de anomalias do desenvolvimento genital.

Epidemiologia:

Em termos epidemiológicos, a incidência é de 2-8% em bebés de termo e cerca de 30% em prematuros. [3;11]

Apresentação bilateral em cerca de 10-20% dos casos. [8]

Classificação e Localização:

A inspeção e palpação do escroto faz parte do exame pediátrico de todos os bebês recém-nascidos do sexo masculino, sendo a maioria dos testículos criptorquídicos, palpáveis em algum local, ao longo do seu trajeto. [2] Contudo, estima-se que cerca de 20% não conseguem ser palpados. [3;4] Dentro destes 20%, cerca de 15-34% são intra-abdominais. [5]

Os testículos intra-abdominais (TIA) são assim definidos como não palpáveis ao exame objetivo e estão geralmente localizados próximos aos vasos ilíacos, na cavidade abdominal ou próximos ao anel interno, na fossa ilíaca. [6;7]

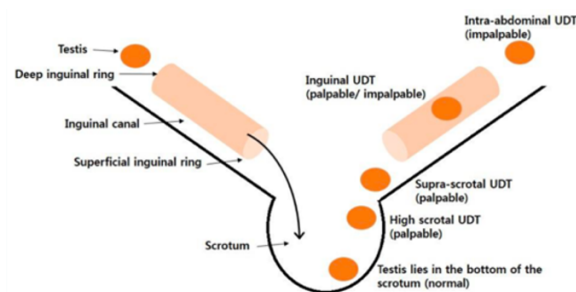


Imagem 4 – Classificação e Localização dos testículos. Retirado de [7]

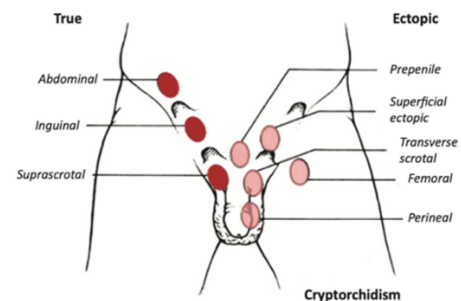


Imagem 5 – Classificação e Localização dos testículos. Retirado de [12]

Clínica:

Não é comum esta patologia apresentar sintomatologia relevante, sendo o sinal mais comum da criptorquidia a ausência de um ou ambos os testículos na bolsa escrotal.

Diagnóstico:

Os testículos intra-abdominais correspondem a um grande desafio cirúrgico.

A laparoscopia tornou-se no Gold Standard para identificar, e tentar tratar os testículos não palpáveis com grande sensibilidade e especificidade, mudando a abordagem do testículo intra-abdominal em relação ao procedimento tradicional que começava com uma exploração inguinal e resultava na maioria das vezes numa orquidectomia. [7;8]

Vascularização e Função Testicular:

Cada testículo é irrigado por 3 artérias: artéria testicular, ramo da aorta abdominal; artéria do ducto deferente, ramo da artéria vesical inferior, que tem origem na artéria ilíaca interna; e artéria cremastérica, ramo da artéria epigástrica inferior. [3]

Existe uma boa circulação colateral graças à existência de importantes anastomoses entre elas.

As artérias testiculares ramificam-se diretamente da aorta abdominal, um pouco abaixo das artérias renais, a nível de L1-L2.

A artéria testicular direita cruza a veia cava inferior anteriormente e segue inferolateralmente, medialmente à veia testicular direita e à parte proximal do ureter direito. Ao nível do músculo psoas, a artéria também cruza o ureter anteriormente e continua o seu trajeto inferiormente.

No lado esquerdo, a artéria testicular esquerda segue medialmente à veia testicular esquerda. No entanto, tem um curso mais vertical proximalmente, em comparação com a artéria testicular direita. Da mesma forma, também cruza o ureter esquerdo anteriormente.

As artérias testiculares esquerda e direita seguem lateralmente aos vasos ilíacos comuns e externos. Apenas cruzam os vasos ilíacos externos quando entram no canal inguinal, através do anel inguinal profundo (ponto no qual os vasos ilíacos externos se tornam os vasos femorais). Dentro do canal, seguem lateralmente ao ducto deferente e à sua artéria.

Quanto à drenagem venosa, o sangue sai dos testículos através de uma rede de veias, incluindo o plexo pampiniforme, que envolve a artéria testicular, no escroto, e ajuda a regular a temperatura dos testículos. O sangue venoso dos testículos flui depois para as veias renais, que drenam para a veia cava inferior

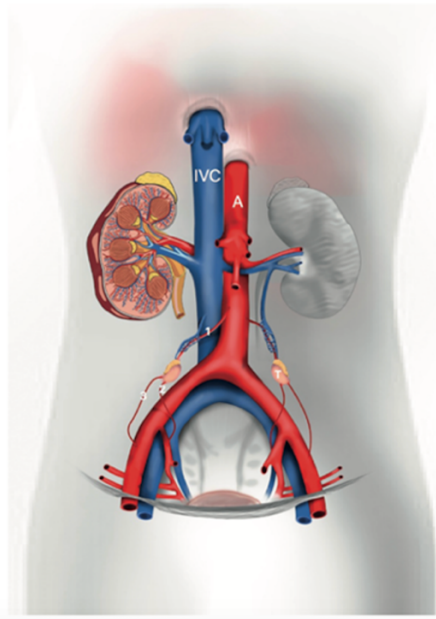


Imagem 6 – Vascularização Testicular;
1 – Artéria Testicular, 2 – Artéria Deferente, 3 – Artéria Cremastérica;
Retirado de [3]

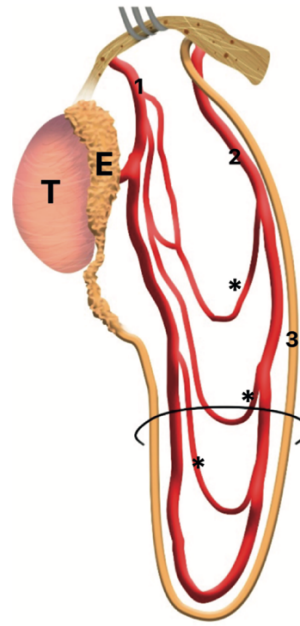


Imagem 7 – Vascularização Testicular – importante circulação colateral.
Retirado de [3]

Quanto à sua função, os testículos para além de serem órgãos reprodutivos, também são glândulas endócrinas, tendo assim duas funções principais:

- Espermatogénese → processo de formação de espermatozoides
- As células intersticiais de Leydig dos testículos produzem e secretam testosterona. A testosterona tem efeitos sobre o tecido testicular local, além de participar num mecanismo de feedback negativo que regula a libertação da hormona luteinizante (LH) pela adeno-hipófise.

Tratamento:

Robert Fowler e Francis Douglas Stephens, em 1959, relataram pela primeira vez uma técnica que envolvia a interrupção dos vasos espermáticos, promovendo o desenvolvimento da arcada vascular testicular no resgate de testículos intra-abdominais.

O principal obstáculo que impede a mobilização adequada do testículo nestes casos é o tamanho dos vasos testiculares. [3] A técnica de Fowler-Stephens consistia na ligação dos vasos testiculares num único estadió para auxiliar na sua mobilização. O

principal risco desta técnica era a falha da artéria deferente em fornecer um fluxo sanguíneo adequado, sendo a taxa de atrofia testicular relatada com esta abordagem cerca de 50%. A técnica foi posteriormente modificada para lidar com esta complicação, passando o procedimento a ser realizado em dois tempos. [2;4]

Na técnica one-time de Fowler-Stephens, a ligação dos vasos testiculares e fixação do testículo são realizadas num único tempo cirúrgico, enquanto na técnica de dois tempos, a primeira fase do tratamento cirúrgico é realizada para laquear os vasos espermáticos e uma segunda cirurgia, geralmente três a seis meses após a primeira, reposiciona e fixa o testículo à bolsa escrotal.

O **1º tempo do procedimento** consiste na exploração da cavidade abdominal, de modo a identificar os testículos e caracterizar a sua localização. Após identificação do testículo em posição intra-abdominal e caracterização do comprimento do pedículo vascular principal, procede-se à laqueação dos vasos testiculares (sem os mobilizar) o mais alto possível, deixando o testículo na posição intra-abdominal. Com esta cirurgia pretende-se que o testículo desenvolva circulação colateral através dos pedículos deferenciais e funiculares, para que posteriormente possa ser colocado na bolsa escrotal sem a limitação do comprimento dos vasos testiculares. A taxa de atrofia testicular, com esta modificação, foi reduzida para cerca de 10%.

O **2º tempo do procedimento** consiste na exploração da cavidade abdominal com o intuito de avaliar a viabilidade do testículo (cujo pedículo espermático foi laqueado no 1º tempo cirúrgico). Caso o testículo apresente neovascularização desenvolvida e viabilidade, será realizada uma dissecção laparoscópica dos neopedículos vasculares. Posteriormente, por via escrotal, cria-se o trajeto por onde se fará passar o testículo até à bolsa escrotal, para concluir a orquidopexia. Por vezes, pelos vasos do cordão se manterem curtos, poderá ser necessário colocar o testículo na região inguinal homóloga, o mais baixo possível. Em caso de inviabilidade testicular, terá de se proceder a orquidectomia (Nestes casos, é possível colocação de prótese testicular na puberdade). Com esta cirurgia pretende-se colocar o testículo na bolsa escrotal, para devolver a normal anatomia e garantir as condições fisiológicas para o desenvolvimento testicular na sua função hormonal e reprodutiva. A taxa de sucesso da cirurgia (recolocar o testículo em posição escrotal) é de 70-90%.

O objetivo e a vantagem da técnica de 2 tempos é a estimulação da circulação colateral dos testículos antes da colocação do testículo na bolsa escrotal, o que aumenta as probabilidades de sobrevivência testicular. A preservação de uma circulação colateral adequada para o testículo é crucial para o sucesso da orquidopexia, garantindo assim um tamanho e textura testicular normais. A preservação do gubernáculo também pode diminuir a probabilidade de atrofia testicular.

O sucesso da orquidopexia está dependente da capacidade de mobilizar o testículo para a sua posição normal, sem danificar a sua vascularização e a orquidopexia de Fowler-Stephens tornou-se assim numa das técnicas Gold Standard no tratamento dos testículos intra-abdominais. [4]

Complicações:

Apesar da adequada escolha da técnica e da sua correta realização, podem surgir efeitos indesejáveis, tanto gerais como específicos do procedimento.

As possíveis complicações e sequelas da criptorquidia incluem problemas de fertilidade na vida adulta, risco aumentado de neoplasia testicular, hérnia inguinal, torção testicular, compressão testicular devido a traumas que possam ocorrer na localização onde ele se encontra e problemas psicológicos. [2]

Qualquer correlação de infertilidade com criptorquidia deve ser atenuada pelo facto de que 15 a 20% de todos os casais têm dificuldade em conceber e geralmente há mais de um fator associado. As taxas de paternidade apenas são inferiores para aqueles com criptorquidia bilateral. [2] De salientar que o tamanho testicular não é um preditor das probabilidades de fertilidade no futuro. [8]

A incidência de neoplasia testicular é baixa, sendo diagnosticados 3-10 novos casos por ano em cada 100.000 homens. O risco relativo de neoplasia testicular é 5 vezes superior nestes doentes, quando comparados com a população em geral. Cerca de 10% dos cancros testiculares desenvolvem-se em homens com história prévia de criptorquidia. [2;8]

Uma hérnia encarcerada pode causar isquémia e atrofia do testículo criptorquídico, ou seja, estas devem ser reparadas quando diagnosticadas e a orquidopexia deve ser realizada simultaneamente. A torção testicular é mais comum em

testículos criptorquídicos uma vez que as inserções inguino-escrotais são mais débeis.

[2]

O testículo intra-abdominal geralmente é de menores dimensões comparativamente ao testículo descendente contralateral. Na maioria dos casos, após a cirurgia de um testículo criptorquídico, a fertilidade encontrar-se-á normal e as probabilidades de reprodução no futuro são altas. O tamanho testicular não é um preditor de valores de concentração espermática ou de probabilidades de paternidade.

[2]

O risco de complicações cirúrgicas é de apenas 1%, e podemos classificá-las da seguinte forma: [11]

- Relacionadas com a técnica laparoscópica
 - Pneumotórax, Pneumomediastino;
 - Enfisema Subcutâneo;
 - Maior incidência de vômitos no pós-operatório;
- Intraoperatórias:
 - Lesão do nervo ilioinguinal;
 - Lesão dos vasos deferentes;
- Pós-operatórias Precoces:
 - Formação de hematomas;
 - Infecção da ferida;
- Pós-operatórias Tardias:
 - Atrofia testicular (Após orquidopexia 15-20%);
 - Retração testicular;
 - Torção testicular (espontânea ou iatrogénica)

Prognóstico e Follow-up:

Na maior parte dos casos a cirurgia é realizada em regime de ambulatório, e ao fim de 1-2 dias as crianças podem voltar à sua rotina, com apenas alguns cuidados.

Geralmente, a taxa de sucesso cirúrgico da abordagem Fowler-Stephens realizada por laparoscopia ronda os 80-85%.

Reavaliação clínica pós-operatório deverá ser concretizada após 1, 6 e 12 meses, tendo em atenção possíveis evidências de atrofia ou ascensão testicular. É necessário manter vigilância até à puberdade, de forma a avaliar a maturação pubertária, como indicador da função hormonal do testículo. [8]

Discussão do Caso Clínico

O caso clínico que descrevi anteriormente engloba alguns tópicos, que são abordados na revisão teórica acima apresentada.

Em termos clínicos, surge a complexidade de se tratar de uma patologia que não provoca nenhum sintoma relevante. Contudo, o doente já era acompanhado nas consultas de cirurgia pediátrica, em virtude do diagnóstico prévio de criptorquidia bilateral e dos antecedentes cirúrgicos de laparoscopia exploradora e conseguinte orquidopexia simples esquerda, por via inguinal, em 2019. Através deste seguimento nas consultas, onde se realizava a inspeção e palpação da bolsa escrotal, foi possível denotar que não se palpava nenhuma estrutura na bolsa escrotal direita nem no trajeto até à mesma. Como já referi anteriormente os testículos criptorquídicos não conseguem ser palpados aquando do exame objetivo em cerca de 20% dos casos e destes cerca de 15-34% são de localização intra-abdominal.

O diagnóstico inequívoco do achado anterior de testículo direito, de localização intra-abdominal, foi possível em virtude de uma laparoscopia exploradora. É a única forma de os visualizar e localizar com precisão. A ecografia escrotal, por exemplo, apenas os consegue detetar em cerca de metade dos casos, sendo por este motivo a laparoscopia exploradora o Gold Standard para localização e visualização dos testículos não palpáveis.

Quanto aos achados laparoscópicos, apesar do achado testicular ser macroscopicamente normal, apresentava os vasos testiculares de curtas dimensões, inviabilizando assim a realização de uma orquidopexia simples por via inguinal, tal como foi feito com o seu testículo esquerdo.

A orquidopexia de Fowler-Stephens tornou-se numa das técnicas Gold Standard no tratamento dos testículos intra-abdominais. Pode ser realizada em um ou dois tempos cirúrgicos. Neste caso, optou-se pelo procedimento de Fowler-Stephens em dois tempos cirúrgicos, na medida em que o curto comprimento dos vasos testiculares não

permitiria a secção e ligação dos vasos testiculares e fixação do testículo num único tempo cirúrgico.

Deste modo, no **1º Tempo do Procedimento de Fowler-Stephens à direita**, após identificação do testículo em posição intra-abdominal e caracterização do comprimento do pedículo vascular principal, procedeu-se à laqueação dos vasos testiculares (sem os mobilizar) o mais alto possível, mantendo o testículo na posição intra-abdominal. Com esta cirurgia pretendeu-se induzir neovascularização testicular, para que posteriormente se pudesse colocar o testículo na bolsa escrotal homóloga, sem a tal limitação do comprimento dos vasos testiculares. Cerca de 18 meses após o 1º tempo cirúrgico, foi realizado o **2º tempo do procedimento**, que consistiu na exploração da cavidade abdominal com o intuito de avaliar a viabilidade do testículo (cujo pedículo espermático foi laqueado no 1º tempo cirúrgico). Como o testículo apresentou neovascularização desenvolvida e viabilidade, realizou-se uma dissecação laparoscópica dos neopedículos vasculares. Posteriormente, por via escrotal, criou-se um trajeto através da parede abdominal, por onde se fez passar o testículo até à bolsa escrotal, para concluir a orquidopexia de Fowler-Stephens. Pretendeu-se assim devolver a normal anatomia e garantir as condições fisiológicas para o desenvolvimento testicular tanto na sua função hormonal como na função reprodutiva.

Ambos os procedimentos e respetivos internamentos na enfermaria de cirurgia pediátrica decorreram sem intercorrências. Em regime de internamento, manteve-se sempre apirético e com queixas álgicas bem controladas. Pela estabilidade clínica, teve alta no 1º dia pós-operatório do 1º tempo do procedimento Fowler-Stephens à direita e alta no 2º dia pós-operatório do 2º tempo do procedimento Fowler-Stephens à direita.

Em regime de ambulatório, foi alertado para alguns cuidados a ter, nomeadamente: manter analgesia em SOS se dor; Ibuprofeno 8/8h durante 3 dias; Gelo protegido no pénis (durante 15min várias vezes ao dia) e cuidados locais de lavagem e aplicação de vaselina; Restrição de atividade física durante 1 mês.

Após a alta, manteve o seguimento nas consultas de Cirurgia Pediátrica. Na consulta de follow-up, 3 meses após o tratamento cirúrgico estar completo, já foi possível observar e palpar o testículo direito na bolsa escrotal homóloga. Foi alvo de

ecografias escrotais de rotina que vieram confirmar a localização de ambos os testículos, sem evidências de alterações, ao nível das bolsas escrotais homólogas.

Atualmente, ainda continua a ser acompanhado nas consultas de rotina de Cirurgia Pediátrica, tendo até nova ecografia escrotal agendada para o final deste ano.

Conclusão

Como já referi ao longo deste trabalho, apesar da criptorquidia em si não provocar nenhum sintoma relevante, a sua correção cirúrgica precoce é importante devido aos riscos de complicações a curto e longo prazo.

Os testículos intra-abdominais correspondem a um grande desafio cirúrgico. A laparoscopia exploradora tornou-se no Gold Standard para identificar, localizar e tentar tratar os testículos não palpáveis ao exame objetivo, com grande sensibilidade e especificidade, mudando o paradigma da sua abordagem que resultava na maioria das vezes em orquidectomias.

Atualmente, o procedimento de Fowler-Stephens, por via laparoscópica, e em dois tempos tornou-se num procedimento de rotina para testículos de localização intra-abdominal e que possuem pedículo vascular curto. O objetivo e a vantagem desta técnica é a estimulação da neovascularização testicular antes da colocação do testículo na bolsa escrotal homóloga, o que aumenta as probabilidades de sobrevivência testicular. A preservação de uma circulação colateral adequada para o testículo é crucial para a colocação do mesmo na bolsa escrotal, ou seja, para garantir o sucesso da orquidopexia, com o intuito de devolver a normal anatomia e garantir as condições fisiológicas para o desenvolvimento testicular tanto na sua função hormonal como na função reprodutiva.

Referências Bibliográficas

1. Hori, S., Aoki, K., Nishimura, N., Morizawa, Y., Gotoh, D., Fukui, S., Nakai, Y., Miyake, M., Torimoto, K., & Fujimoto, K. (2020). Trends in the Treatment Outcomes and Features of Cryptorchidism in Boys: A Single-Institute Experience. *Research and reports in urology*, *12*, 373–381. <https://doi.org/10.2147/RRU.S271869>
2. Braga, L. H., & Lorenzo, A. J. (2017). Cryptorchidism: A practical review for all community healthcare providers. *Canadian Urological Association Journal*, *11*(1-2S), S26–32. <https://doi.org/10.5489/cuaj.4343>
3. Benzi, T. C., Logsdon, N. T., Sampaio, F. J. B., & Favorito, L. A. (2022). Testicular arteries anatomy applied to fowler-sthephens surgery in high undescended testis - a narrative review. *International braz j urol: official journal of the Brazilian Society of Urology*, *48*(1), 8–17. <https://doi.org/10.1590/S1677-5538.IBJU.2021.99.11>
4. Bawazir, O. A., & Maghrabi, A. M. (2021). A comparative study between two techniques of laparoscopic orchiopexy for intra-abdominal testis. *Indian journal of urology: IJU: journal of the Urological Society of India*, *37*(3), 261–266. https://doi.org/10.4103/iju.IJU_507_20
5. Shepard, C. L., & Kraft, K. H. (2017). The Nonpalpable Testis: A Narrative Review. *The Journal of urology*, *198*(6), 1410–1417. <https://doi.org/10.1016/j.juro.2017.04.079>
6. Zhou, W., Li, S., Wang, H., Zhou, G., & Wen, J. (2022). Ultrasound manifestations and clinical features of nonpalpable testis in children. *Scientific reports*, *12*(1), 12245. <https://doi.org/10.1038/s41598-022-16230-2>
7. Shin, J., & Jeon, G. W. (2020). Comparison of diagnostic and treatment guidelines for undescended testis. *Clinical and experimental pediatrics*, *63*(11), 415–421. <https://doi.org/10.3345/cep.2019.01438>
8. Gapany, C., Frey, P., Cachat, F., Gudinchet, F., Jichlinski, P., Meyrat, B. J., Ramseyer, P., Theintz, G., & Burnand, B. (2008). Management of cryptorchidism in children: guidelines. *Swiss medical weekly*, *138*(33-34), 492–498. <https://doi.org/10.4414/smw.2008.12192>

9. Elzeneini, W. M., Eldiasty, S. E., Nasser, H. M., & Elzeneini, A. M. (2020). Role of ultrasound in the follow-up of intra-abdominal testes post Fowler-Stephens orchiopexy. *Journal of pediatric surgery*, 55(9), 1925–1932. <https://doi.org/10.1016/j.jpedsurg.2019.11.016>
10. Heidi P. Elamo, Helena E. Virtanen, Jorma Toppari (2022). Genetics of cryptorchidism and testicular regression. <https://doi.org/10.1016/j.beem.2022.101619>
11. Niedzielski, J. K., Oszukowska, E., & Słowikowska-Hilczer, J. (2016). Undescended testis - current trends and guidelines: a review of the literature. *Archives of medical science: AMS*, 12(3), 667–677. <https://doi.org/10.5114/aoms.2016.59940>
12. Nepal, P., Kumar, D., & Ojili, V. (2018). Abnormal descent of the testis and its complications: A multimodality imaging review. *South African Journal of Radiology*, 22(1), 6 pages. doi:<https://doi.org/10.4102/sajr.v22i1.1374>